

Brevet Professionnel JEPS – AGG2F



Anatomie
Physiologie
Méthodologie d'entraînement

MALFERMO Romuald

06.35.19.79.02 – malfermo.romuald@hotmail.fr

Master EMIS & DUPP – Univ. De Bourgogne, DIJON

Intervenant BPJEPS AGG2F – CESA Metz

Références

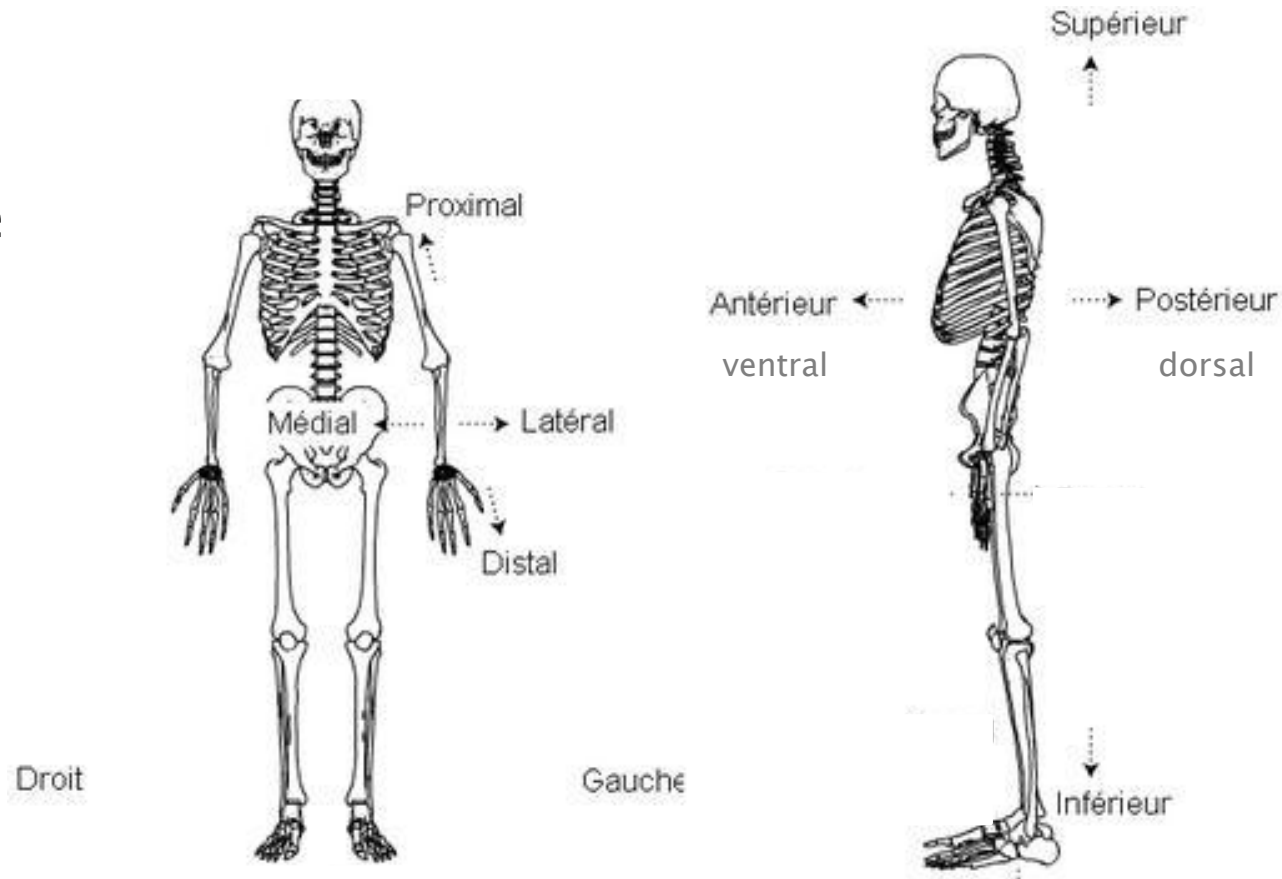
- ▶ **Atlas d'anatomie humaine** – Frank H. NETTER, MD, *éd. Masson*
- ▶ **Anatomie, Physiologie, Biomécanique en STAPS** – P. Delamarche, M. Dufour, F. Multon sous la direction de L. Perlemuter, *éd. Masson*
- ▶ **La Bible de la Préparation Physique** – D. Reiss et Dr P. Prévost, *éd. Amphora*

Anatomie

- ▶ Généralités
 - Terminologie
 - Organe
 - Os
 - Articulations
 - Muscles

Anatomie

- ▶ Descriptive
 - Terminologie



*NB : position
de référence
« anatomique »*

Réf. : imaios.com

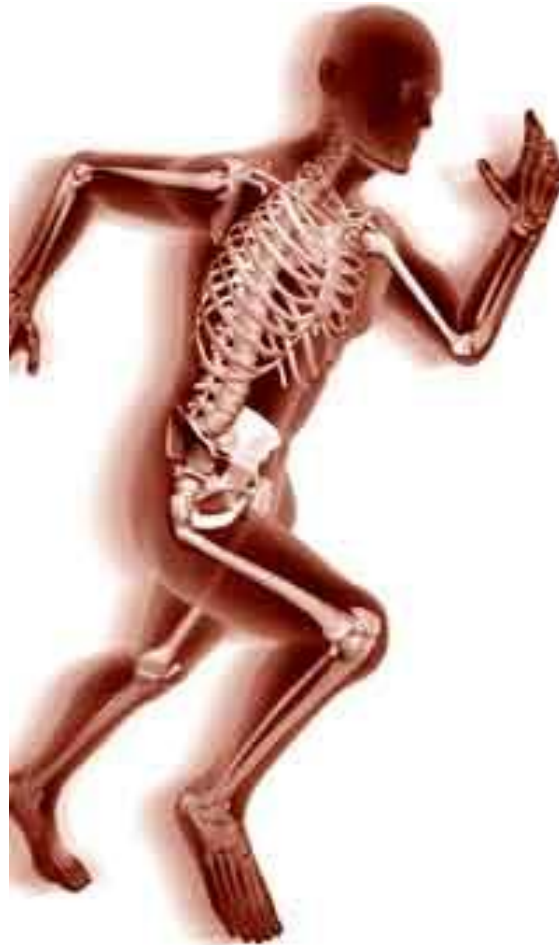Anatomie

- ▶ Descriptive
 - Terminologie
 - « cardio » : cœur
 - « myo » : muscle
 - « hépato » : foie

Réf. : www.cours-medecine.info

Anatomie – Descriptive

- ▶ Ostéologie
- ▶ Arthrologie
- ▶ Myologie
- ▶ Angiologie
Neurologie

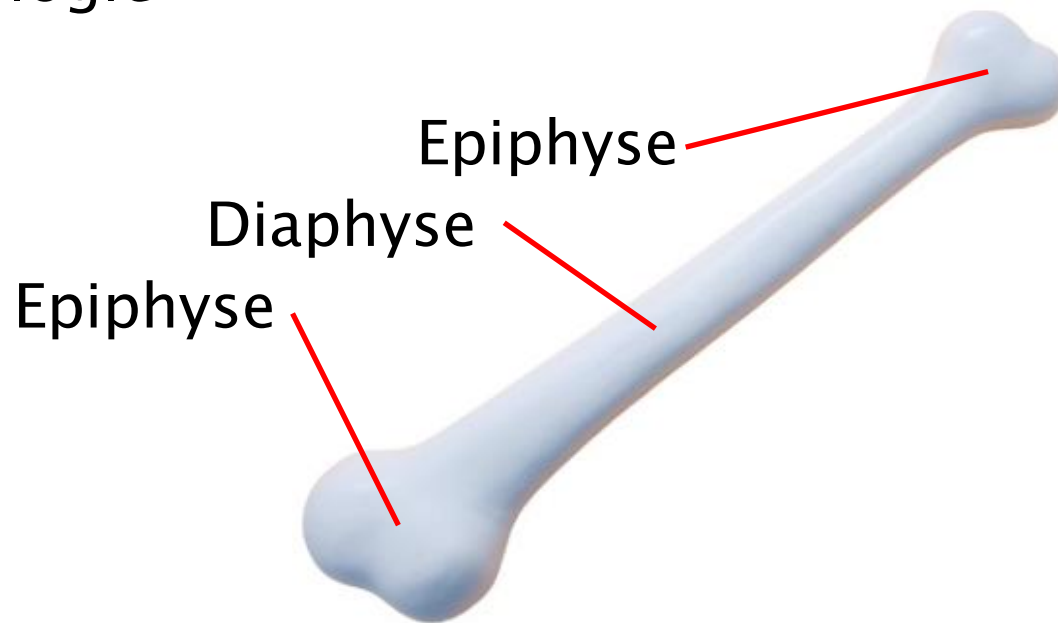


- ▶ Tête
- ▶ Tronc
- ▶ Membres Inférieurs
- ▶ Membres supérieurs

Réf. : entrainement-sportif.fr

Ostéologie

- ▶ Descriptive
 - Terminologie

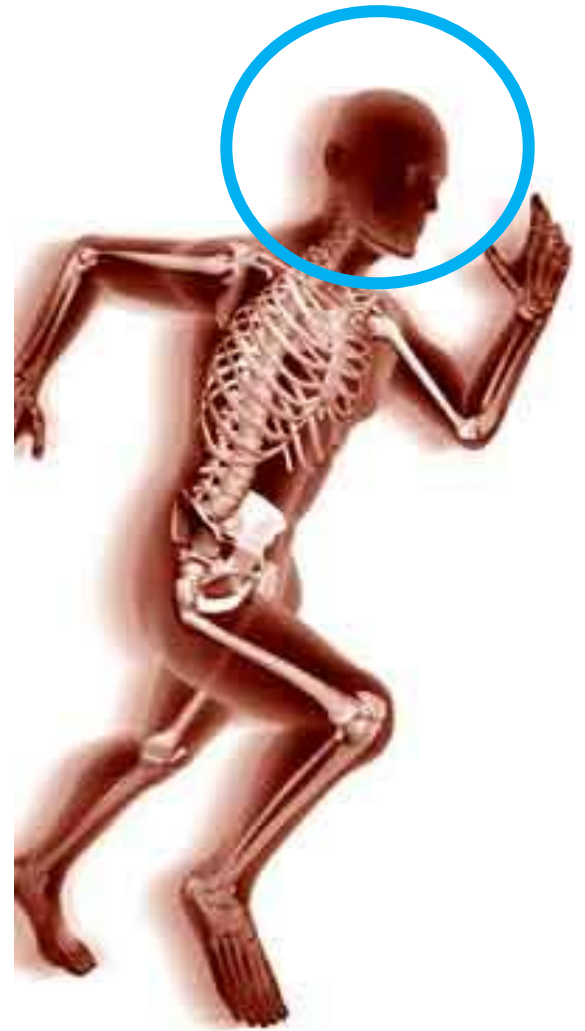

Réf. : imaios.com

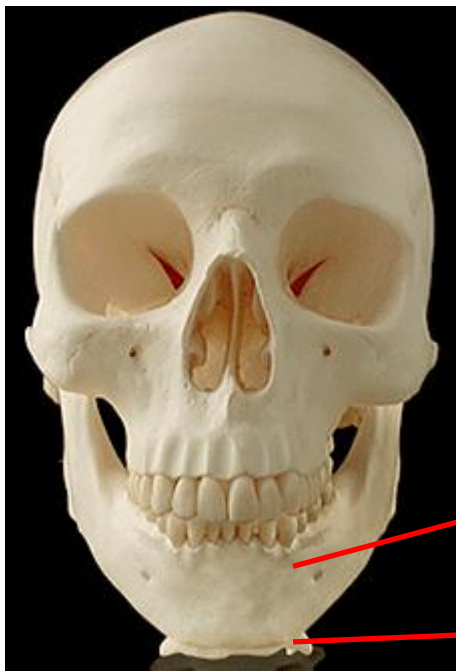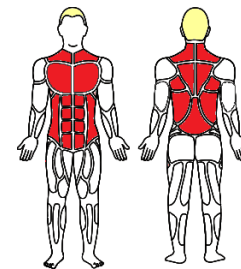


Ostéologie

- ▶ Tête



La Tête



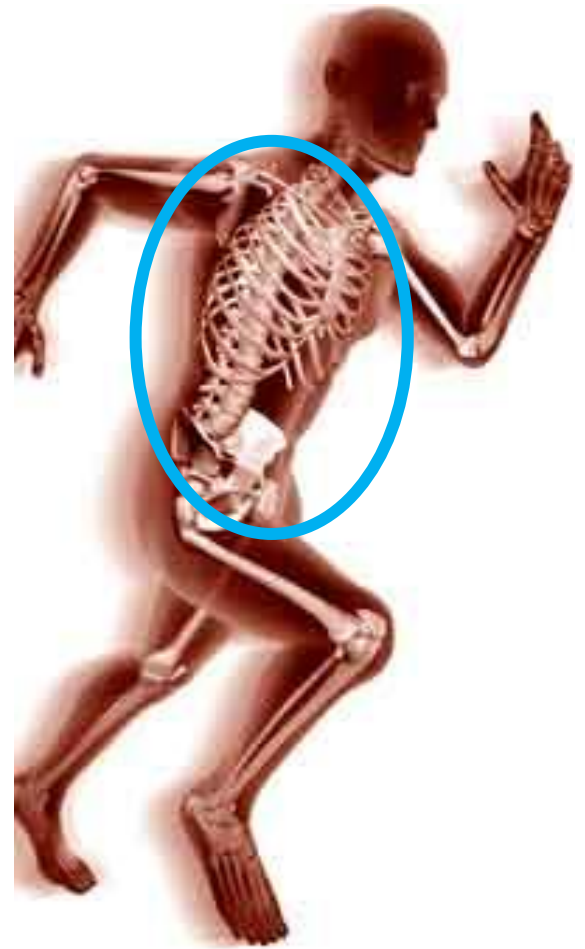ou le « crâne »

- Caractéristiques
 - Ensemble d'os
 - Mandibule (mobile)
 - L'os hyoïde

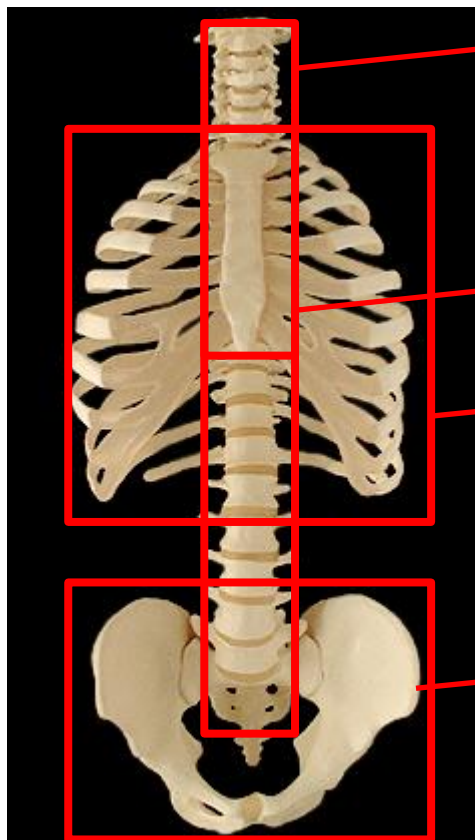
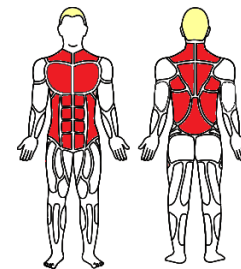


Ostéologie

- ▶ Tronc et tête



Le Tronc



Colonne vertébrales

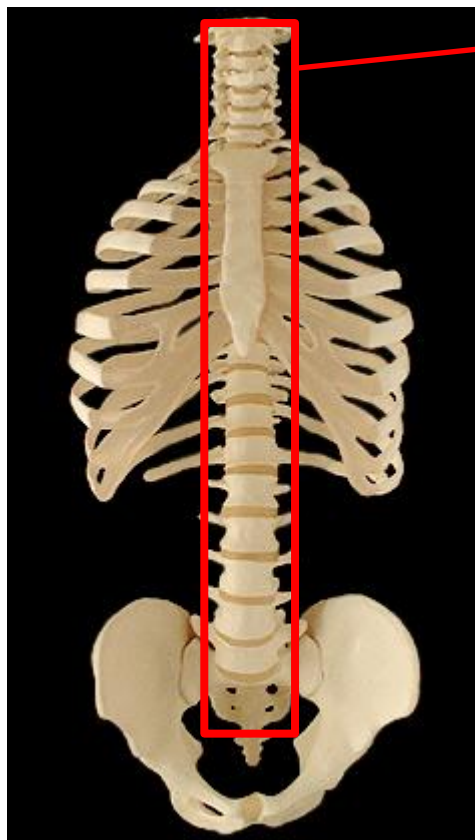
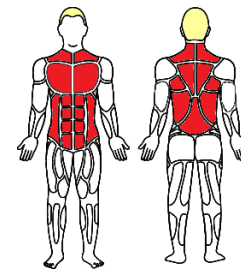
Sternum

Côtes

Cage thoracique

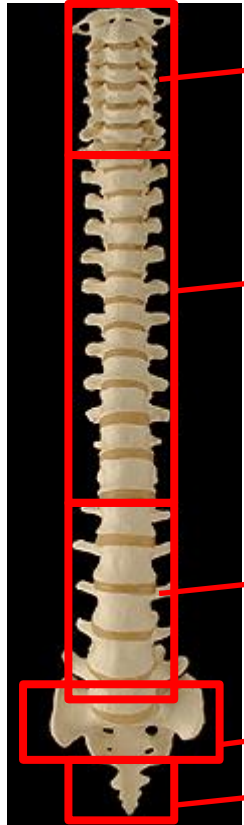
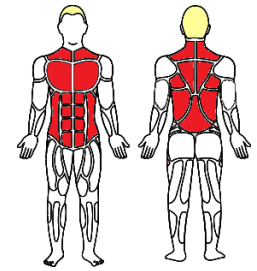
Bassin ou « pelvis »

Le Tronc



Vertèbres

Le Tronc - Colonne vertébrale



Cervicales (7)

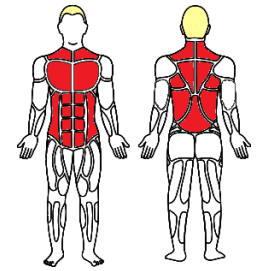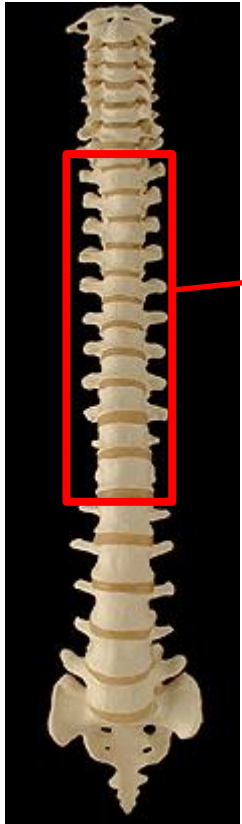
Thoracique (12)

Lombaires (5)

Sacrales (5) (= Sacrum)

Coccygiennes (3 à 5) (= Coccyx)

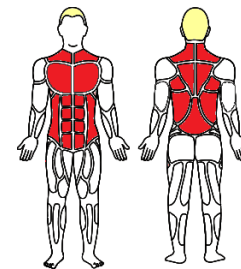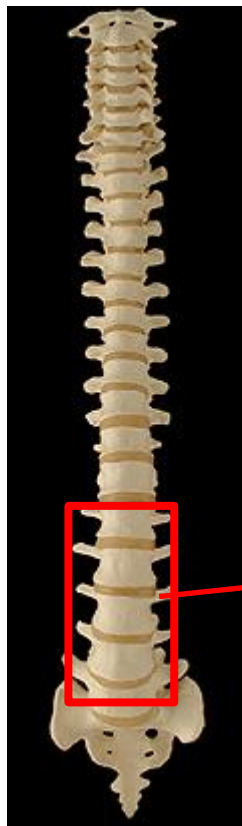
Le Tronc - Colonne vertébrale



Thoracique (12)

- Caractéristiques communes
 - Corps (prisme triangulaire)
 - Articuler avec les côtes
 - Processus épineux allongés

Le Tronc - Colonne vertébrale

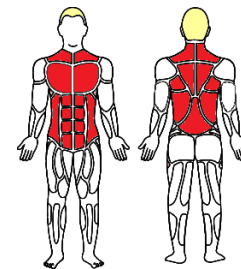


Lombaires (5)

- Caractéristiques communes
 - Corps elliptique

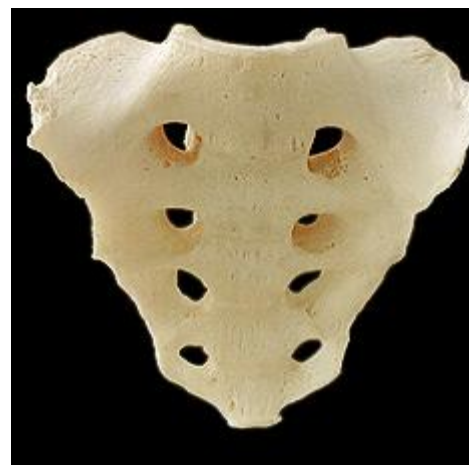

Le Tronc - Colonne vertébrale

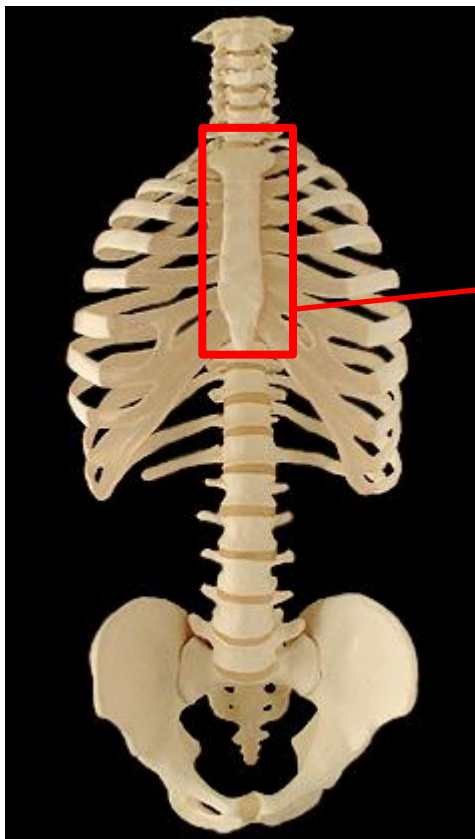
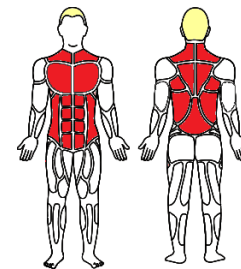


Sacrales (5) (= Sacrum)

Coccyx



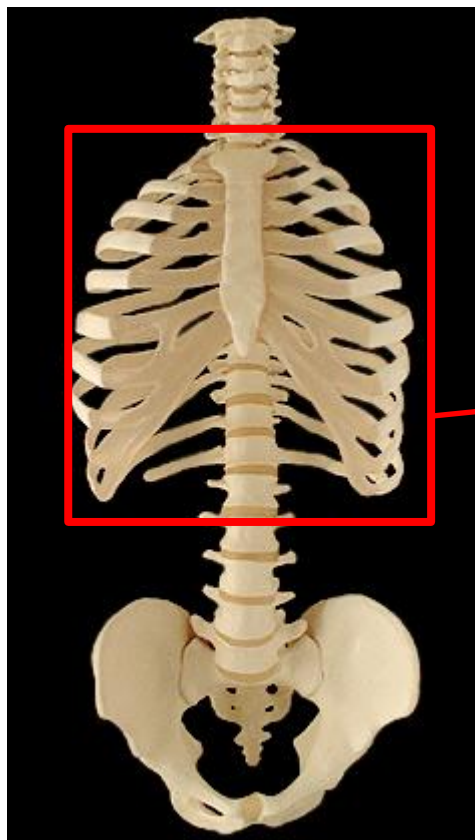
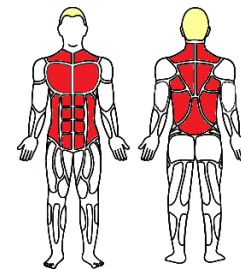
Le Tronc



Sternum

- Caractéristiques
- Plat, long

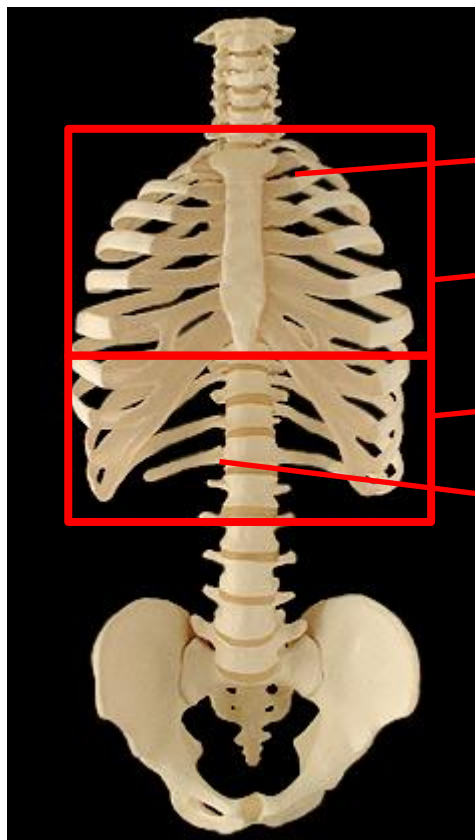
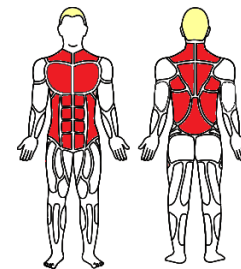
Le Tronc



Côtes

- Caractéristiques communes
 - 12 paires
 - Colonne vertébrale > sternum

Le Tronc



Exceptions (configuration)

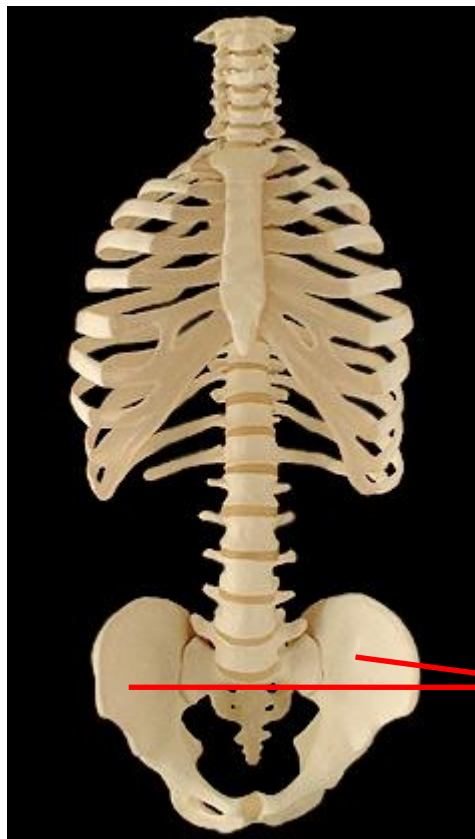
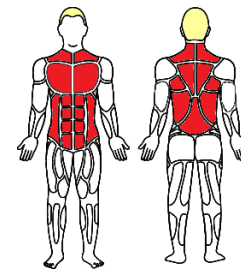
- Première paire
- Deuxième paire

« Vraies côtes » (7)

« Fausses côtes » (5)

Côtes flottantes

Le Tronc

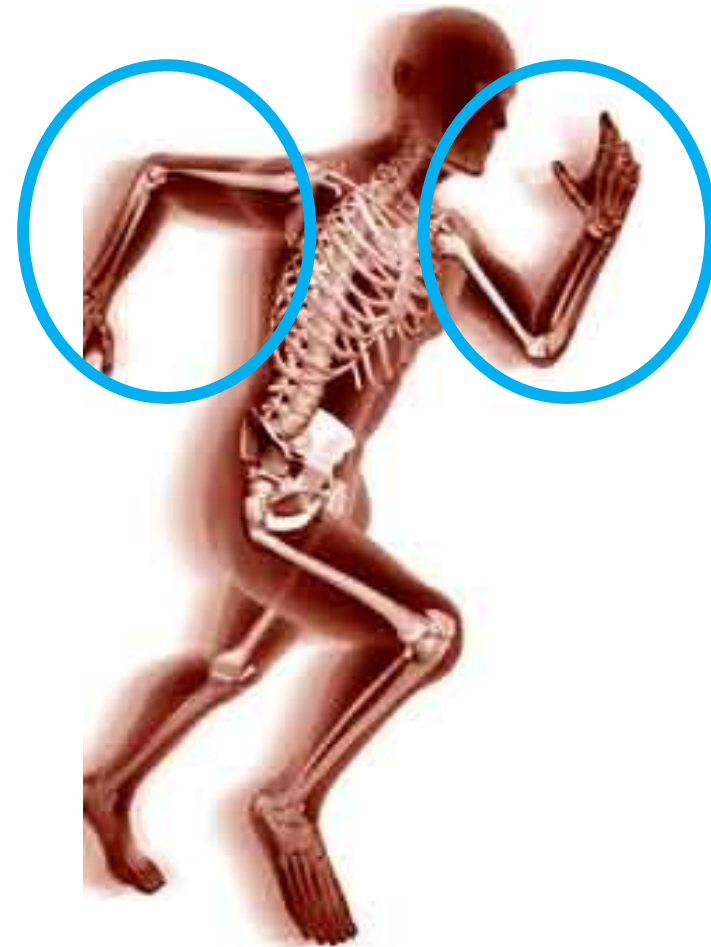

Les coxaux

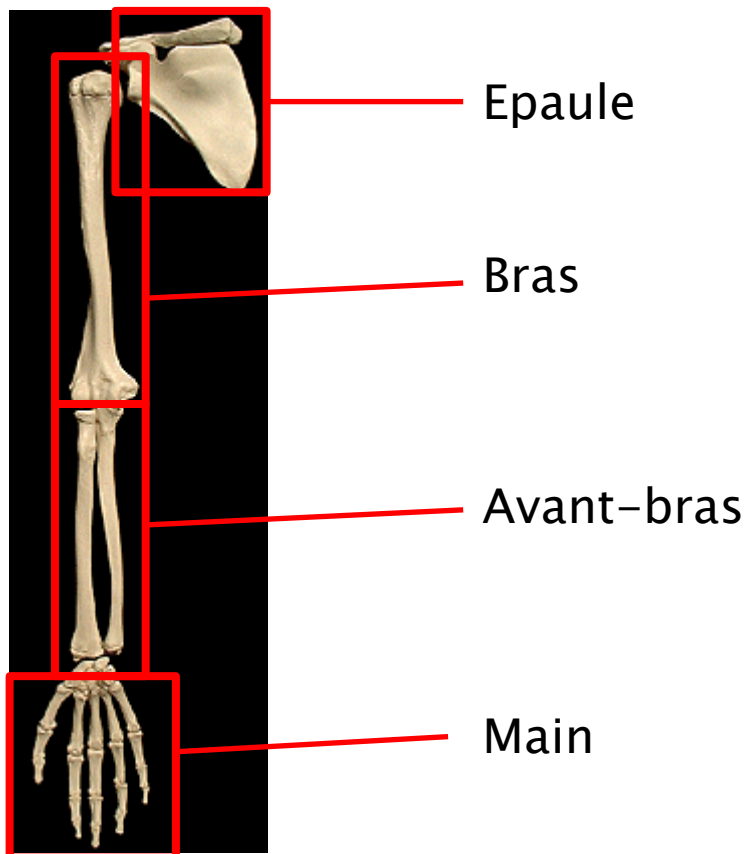
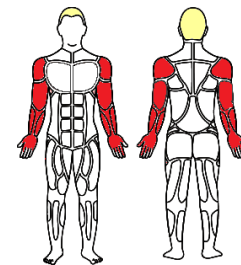


Ostéologie

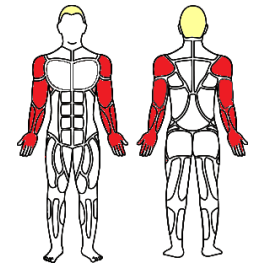
- ▶ Membres supérieurs



Les Membres supérieurs

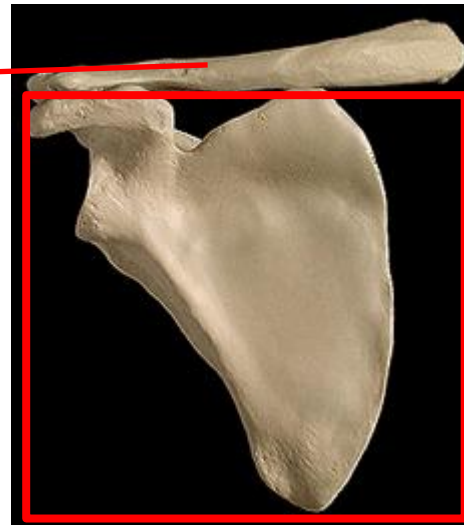


Les Membres supérieurs



L'Epaule (ceinture scapulaire)

La clavicule



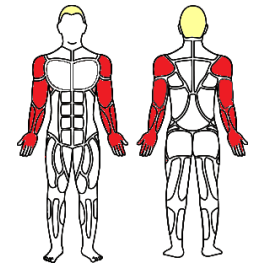
Omoplate ou « scapula »

➤Caractéristiques

- Os plat
- Forme de « S »

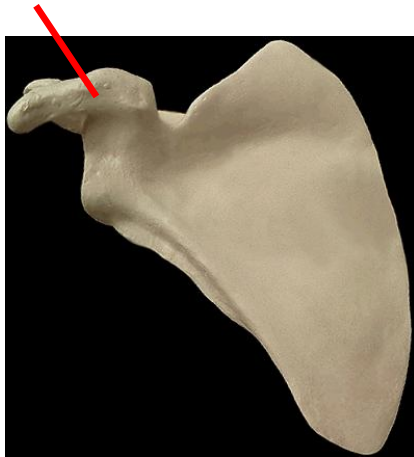


Les Membres supérieurs

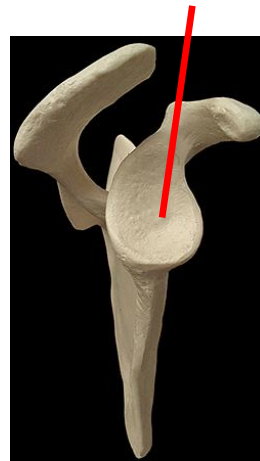


La scapula

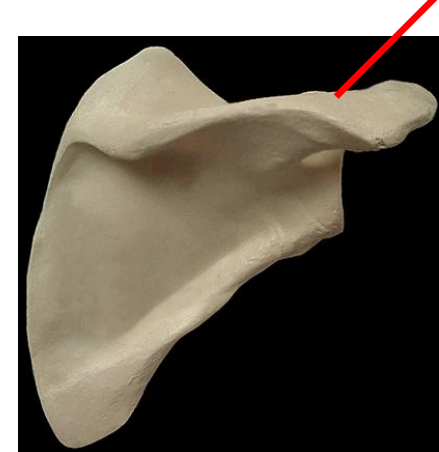Processus coracoïde



Cavité glénoïdale

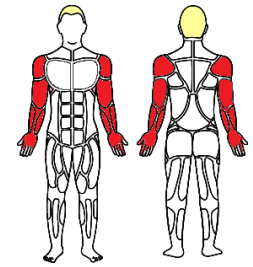


Acromion





Les Membres supérieurs

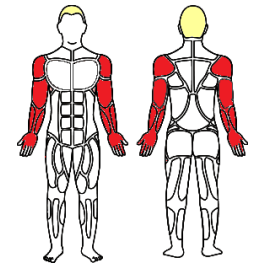


Le bras : l'humérus





Les Membres supérieurs



L'avant bras :

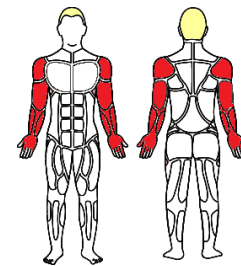
Le radius

L'ulna





Les Membres supérieurs

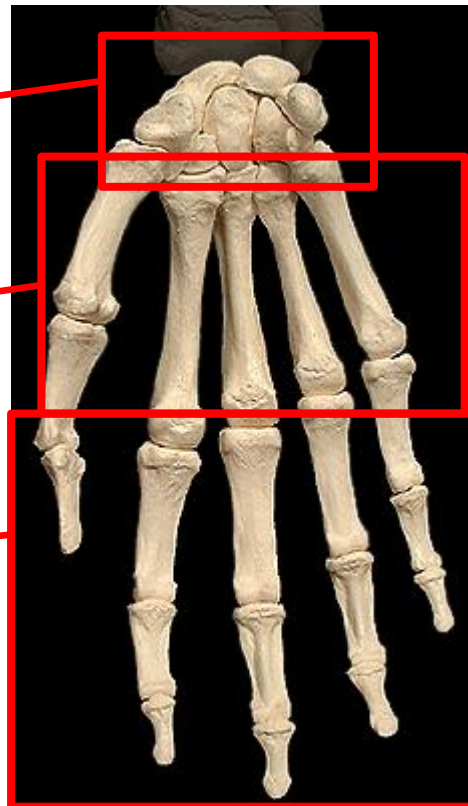


La main :

Le carpe

Le métacarpe

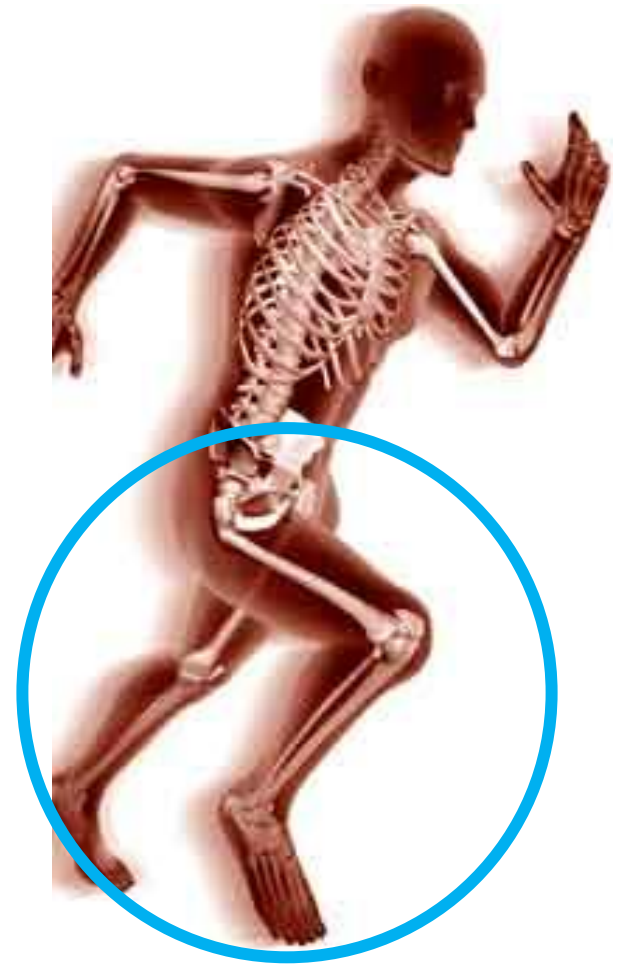Les phalanges



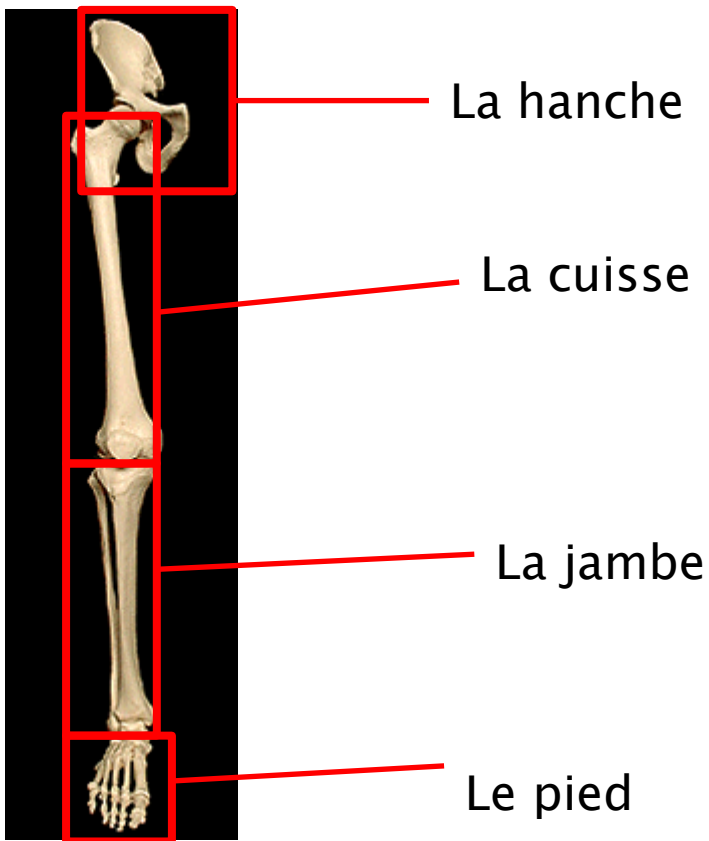
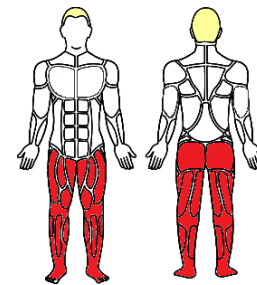


Ostéologie

- ▶ Membres inférieurs

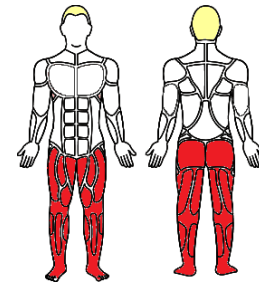


Les Membres inférieurs

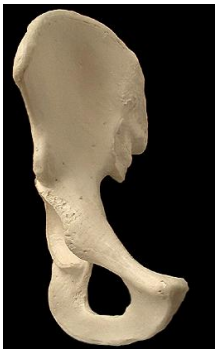



Les Membres inférieurs



Os coxal



Fémur



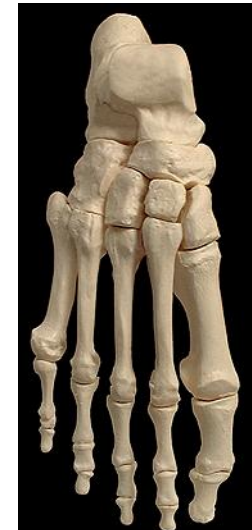Rotule ou « patella »

Fibula

Tibia

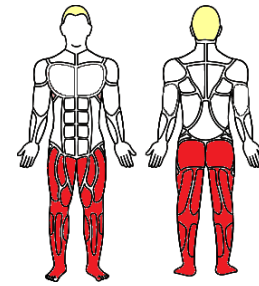


Le pied





Les Membres inférieurs

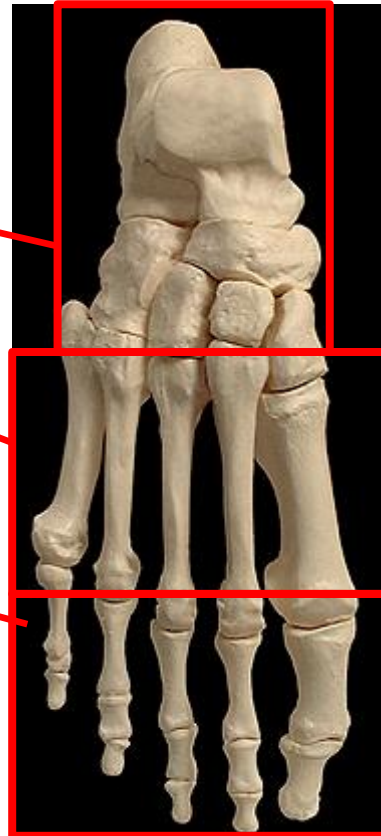


Le pied :

Le tarse

Le métatarse

Les phalanges





Arthrologie

► Descriptive

◦ Composition

(exemple du genou)

Os

Muscle

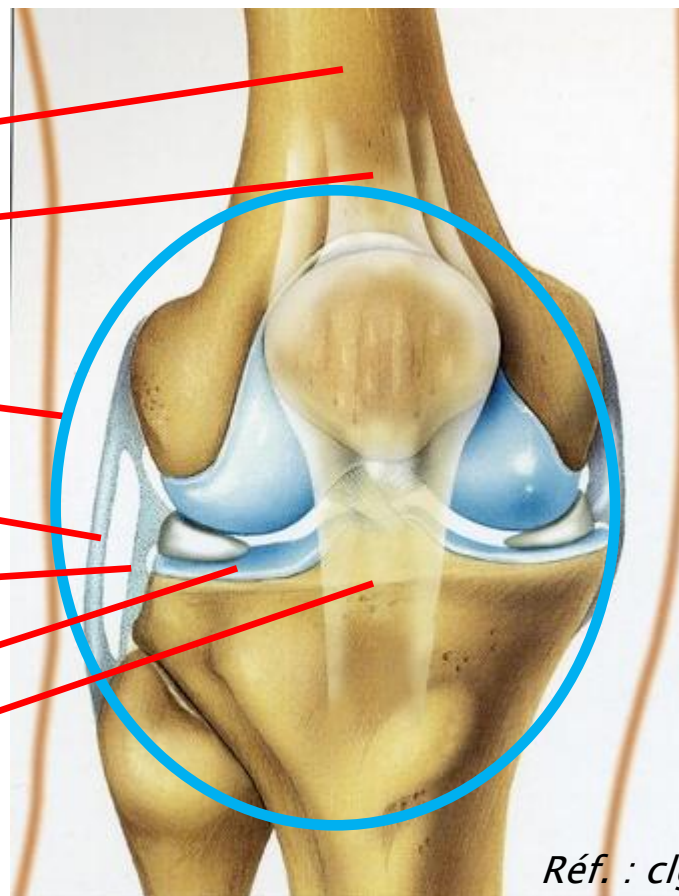
Capsule articulaire

Ligament articulaire

Liquide synovial

Cartilage articulaire

Tendon (rotulien)

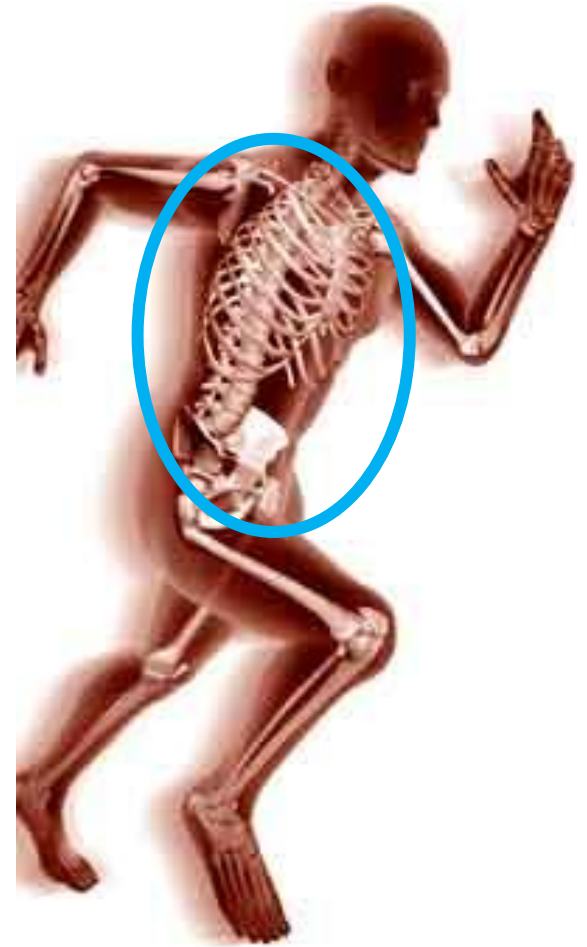

Réf. : *clge.fr*



Arthrologie

▶ Tronc





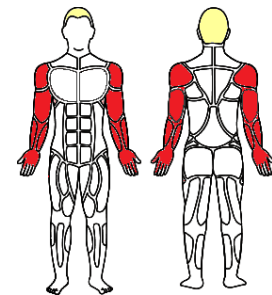
Arthrologie

- ▶ Membres supérieurs





Les Membres supérieurs

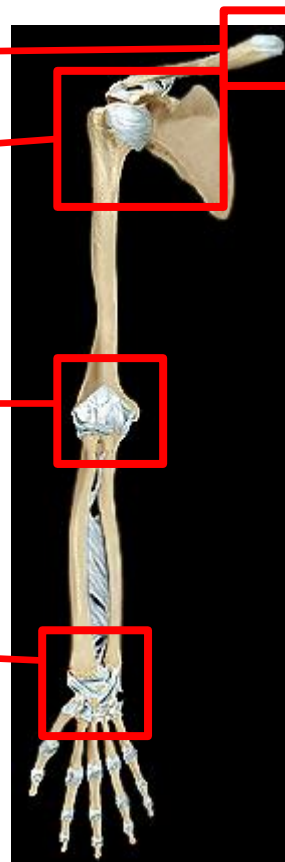

Sternoclaviculaire

Epaule

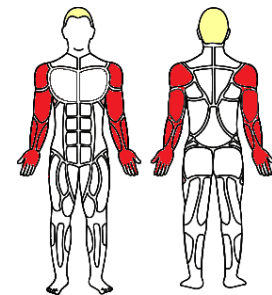
Coude

Poignet



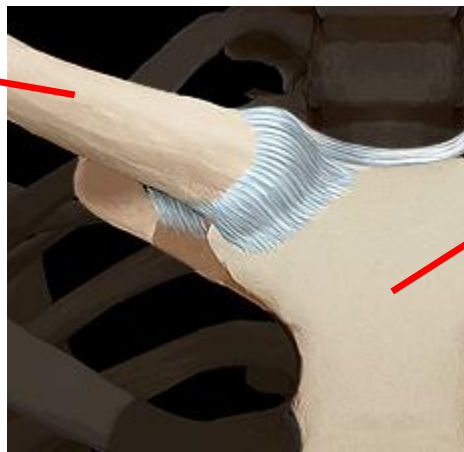


Les Membres supérieurs



Sternoclaviculaire

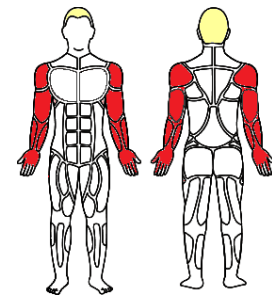
Clavicule



Sternum

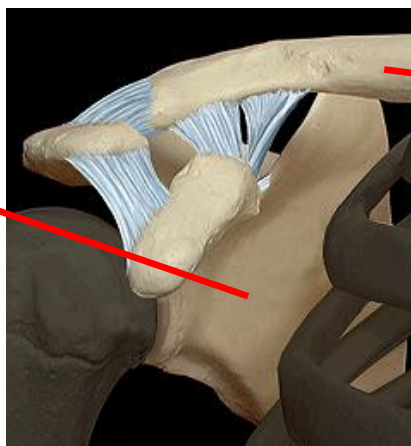


Les Membres supérieurs



L'épaule
Acromioclaviculaire

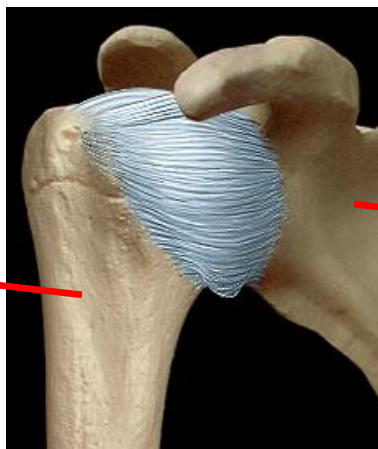
Scapula



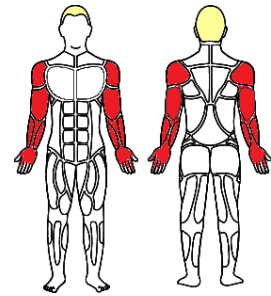
Clavicule

Glénohumérale

Humérus



Scapula



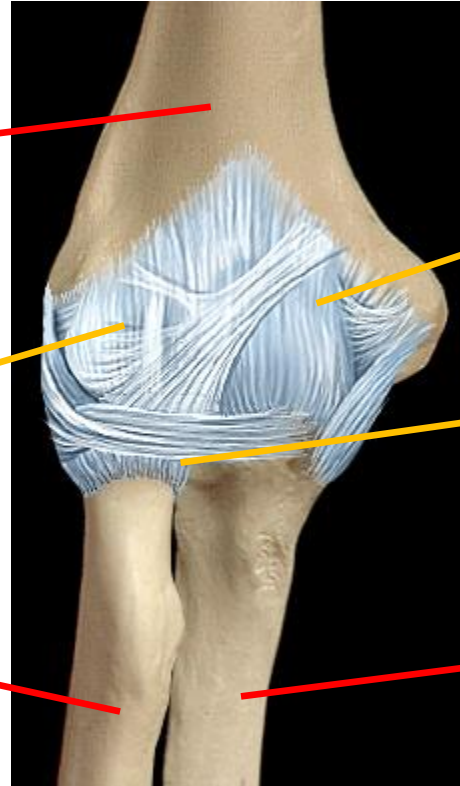
Les Membres supérieurs

Coude

Humérus

Huméroradiale

Radius



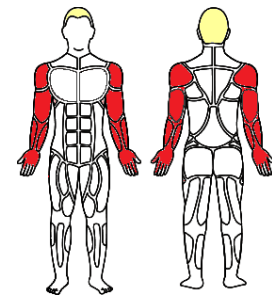
Huméro-ulnaire

Radio-ulnaire proximale

Ulna

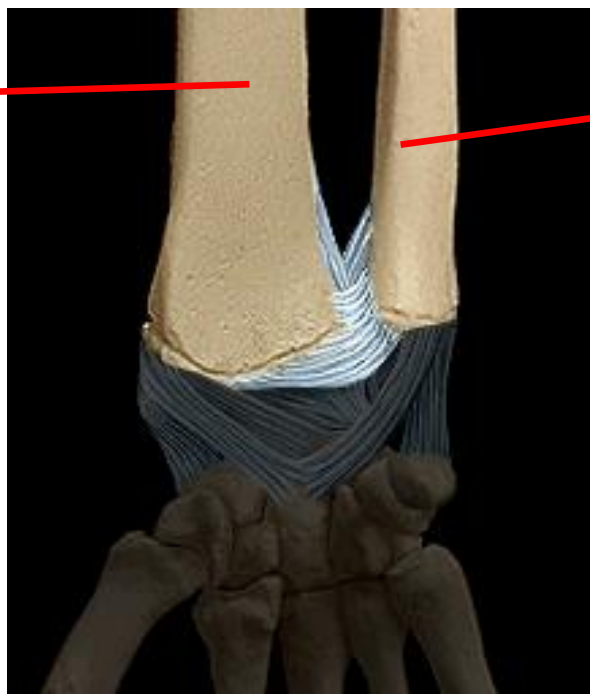

Les Membres supérieurs



Radio-ulnaire distale

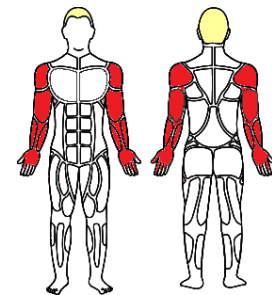
Radius



Ulna

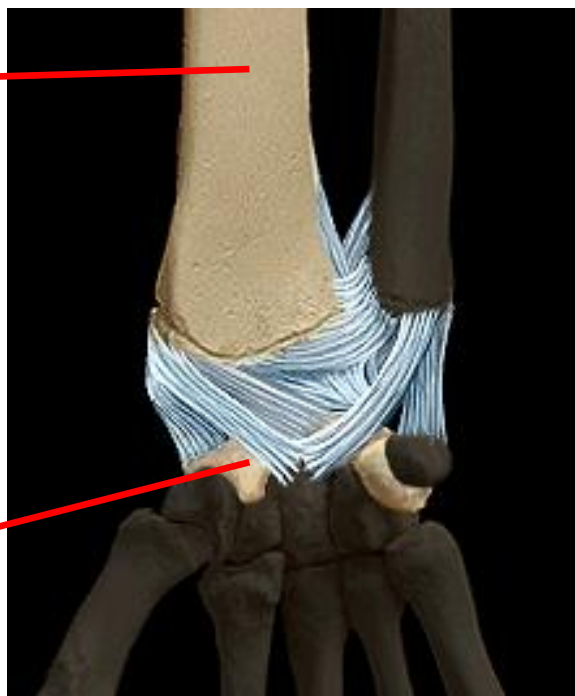


Les Membres supérieurs



Radiocarpienne

Radius



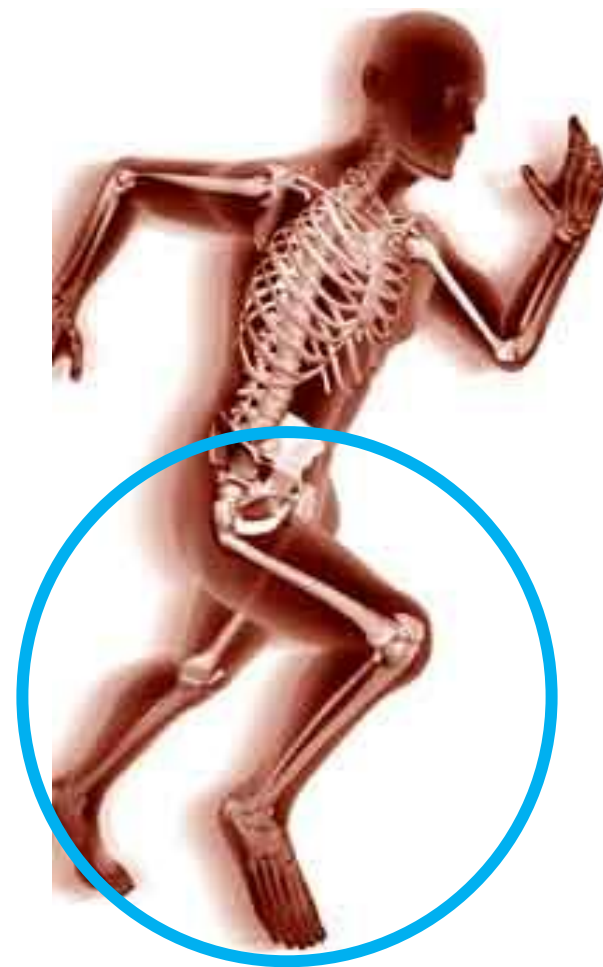Carpe

Pyramidal



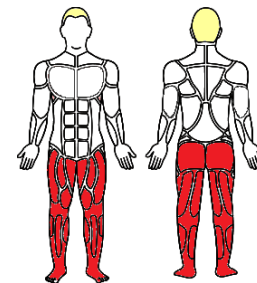
Arthrologie

- ▶ Membres inférieurs





Les Membres inférieurs



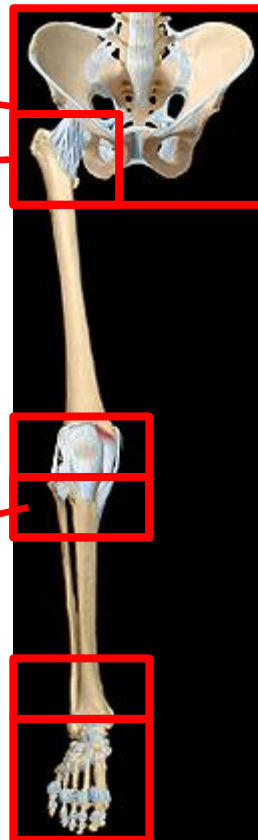Jointures du bassin

Hanche
« coxofémorale »

Genou

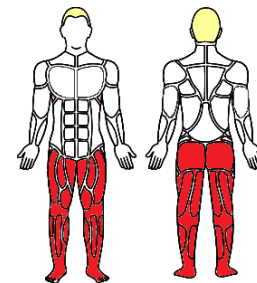
Tibiofibulaire proximale
distale

Articulations
Du pied

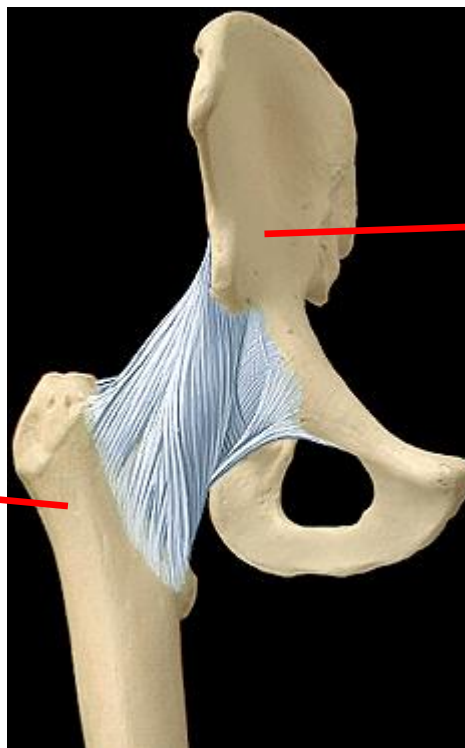




Les Membres inférieurs



Coxofémorale

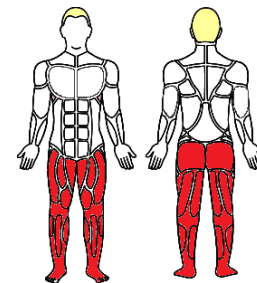


Hanche

Fémur



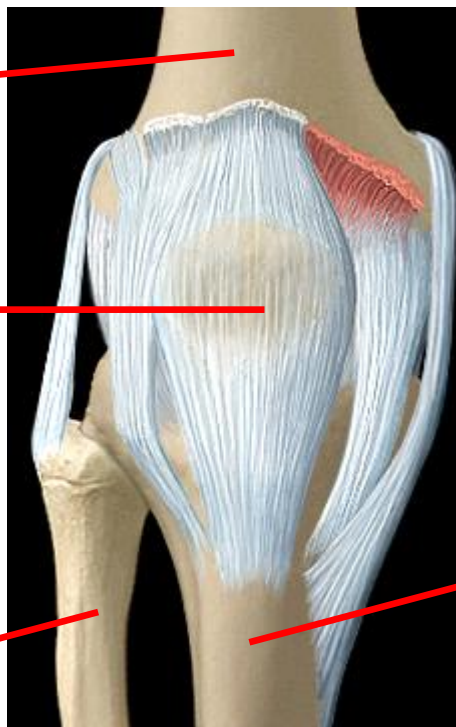Les Membres inférieurs



Genou

Fémur

Patella

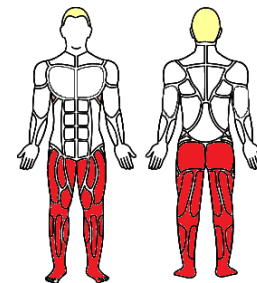


Tibia

+ Fibula ou péroné



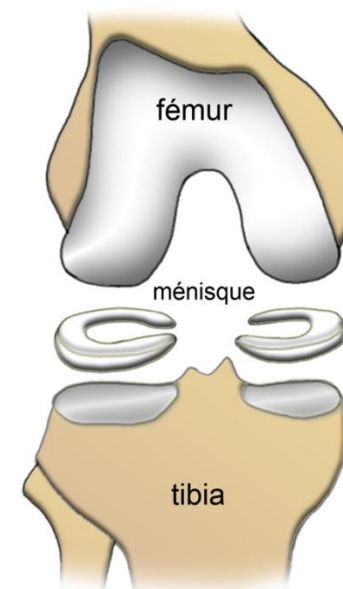
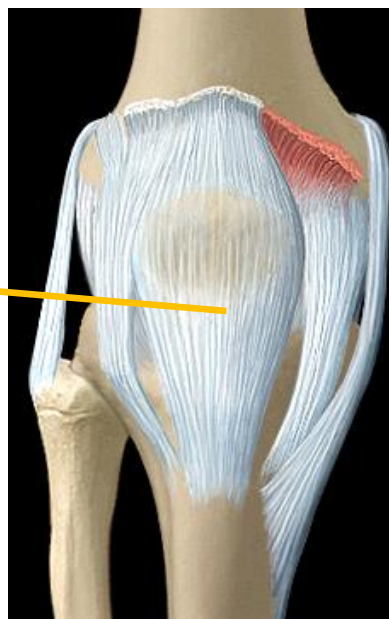Les Membres inférieurs



Genou

Les ménisques

Ménisques

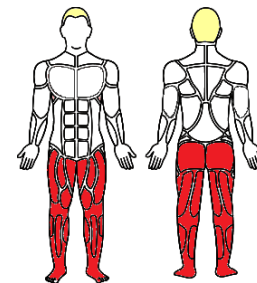


latéral <-----| médial
en « C » en « C » ouvert

Réf. : chirurgiedusport.com

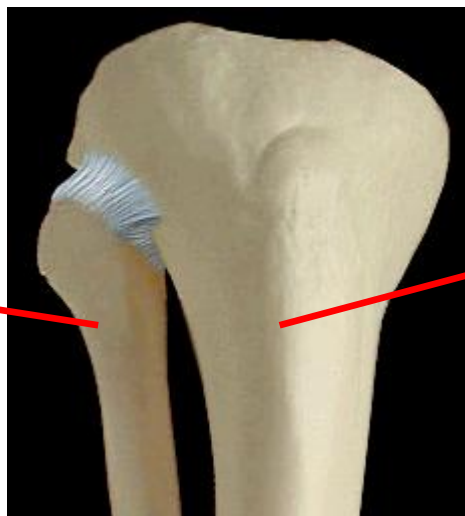


Les Membres inférieurs



Tibiofibulaire (proximale)

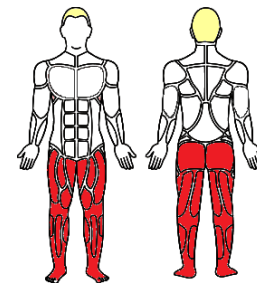
Fibula
ou péroné



Tibia

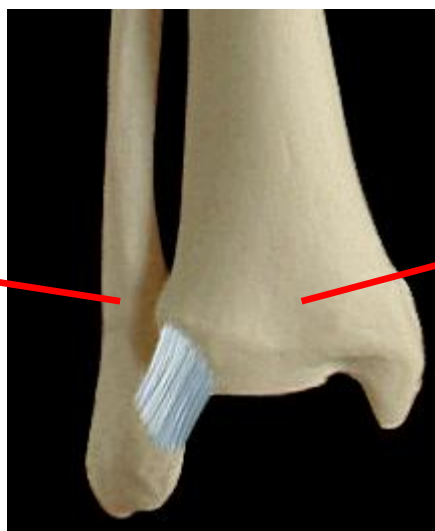


Les Membres inférieurs



Tibiofibulaire (distale)

Fibula
ou péroné



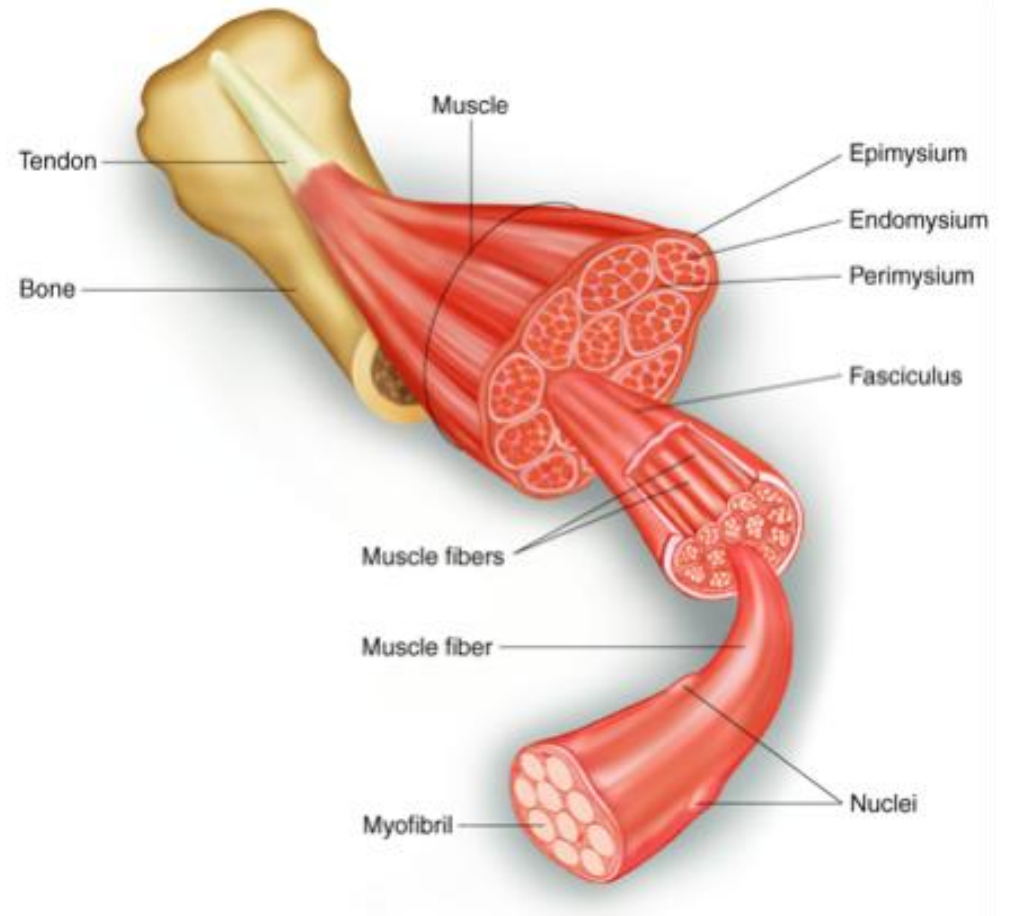
Tibia



Myologie

- ▶ Descriptive
 - Composition

Tendon
Muscle



Réf. : www.indoorcyclingassociation.com



Myologie

- ▶ Descriptive
 - Terminologie

Origine ou insertion

Terminaison

Caractéristiques

Action (variable selon « point fixe » / rôle

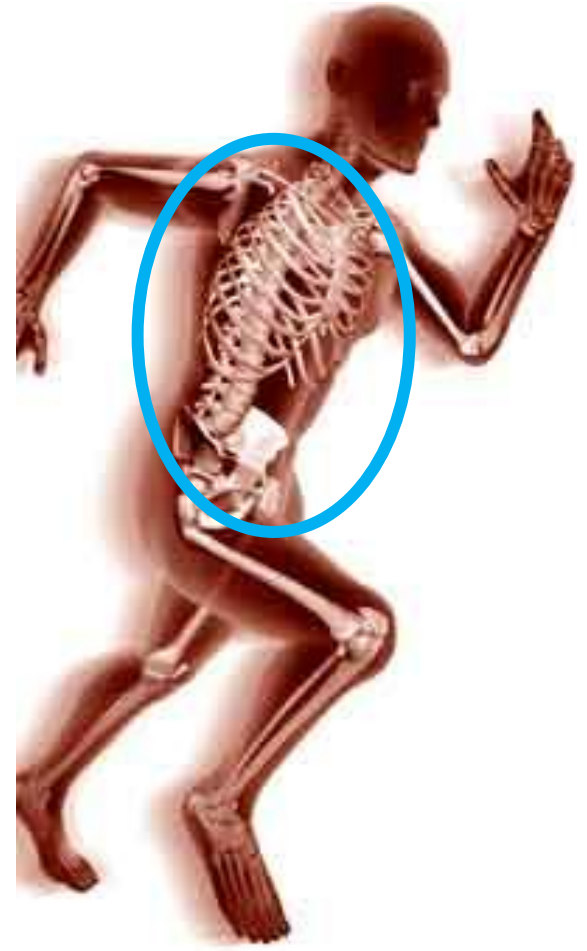Couche : profonde / superficielle

Réf. : www.indoorcyclingassociation.com



Myologie

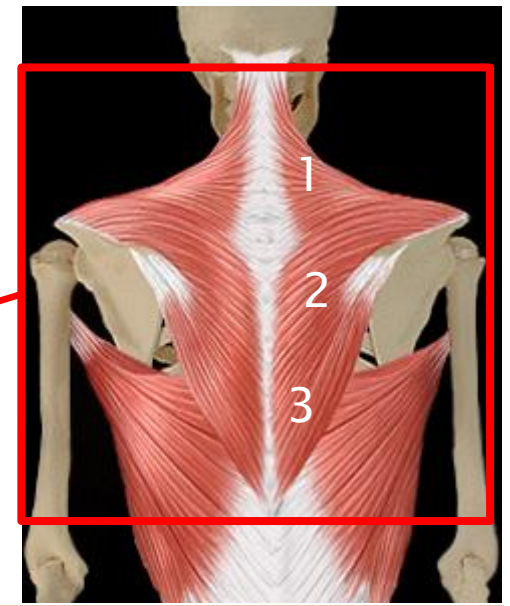
- ▶ Tronc
 - Le dos



Le Tronc - le dos

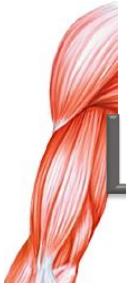- ▶ Plan superficiel
 - Couche superficielle
- ## Le trapèze

Origine : 3 parties



Parties	Origines	Terminaisons
Descendante (1)	Os occipital	Scapula
Transverse (2)	Colonne vertébrale	Scapula
Ascendante (3)	Colonne vertébrale	Scapula

Action : soulèvent (1), attirent en arrière (2) , abaisse (3) la ceinture scapulaire



Le Tronc - le dos

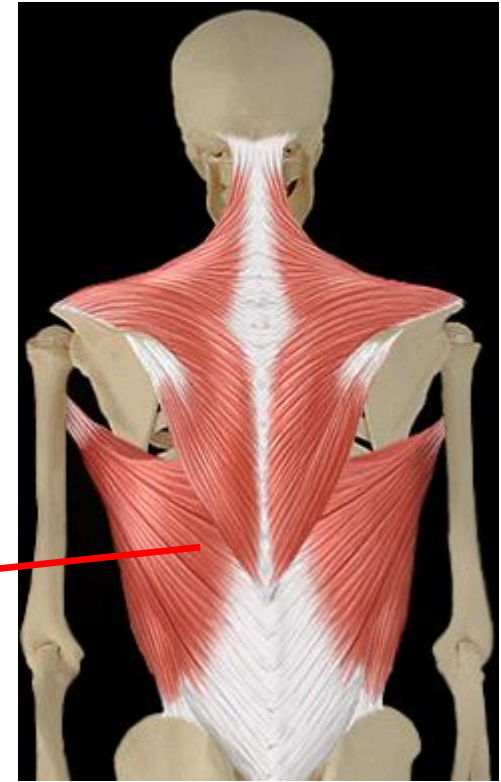
- ▶ Superficiels
 - Couche superficielle

Le grand dorsal

Origine : fascia (=tissu)

Terminaison : humérus

Action : adduction, extension du bras - soulèvement du dos - ½ = tord le tronc vers bras opposé

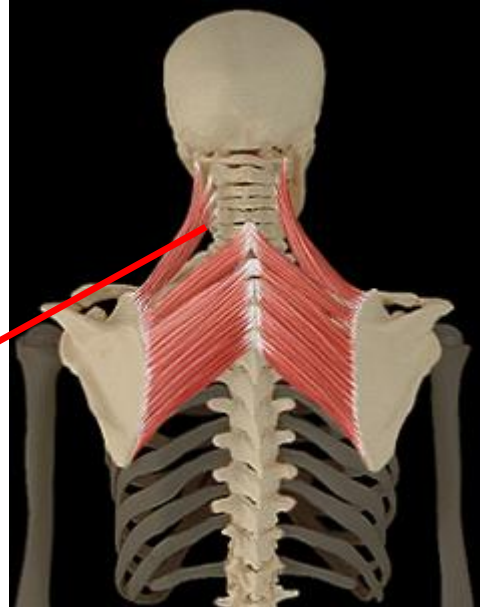




Le Tronc - le dos

- ▶ Superficiels
 - Couche profonde

Elévateur de la scapula

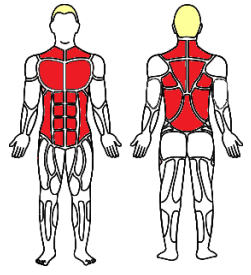


Origine : colonne vertébrale

Terminaison : scapula

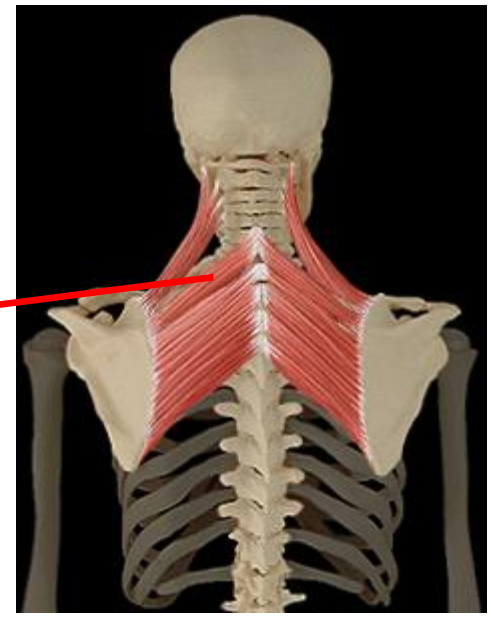
Action : élévateur de la scapula - incline le cou

Le Tronc - le dos



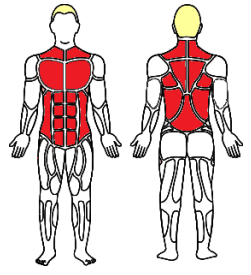
- ▶ Superficiels
 - Couche profonde

Petit rhomboïde



Origine : colonne vertébrale
Terminaison : scapula
Action : attire la scapula côte médial

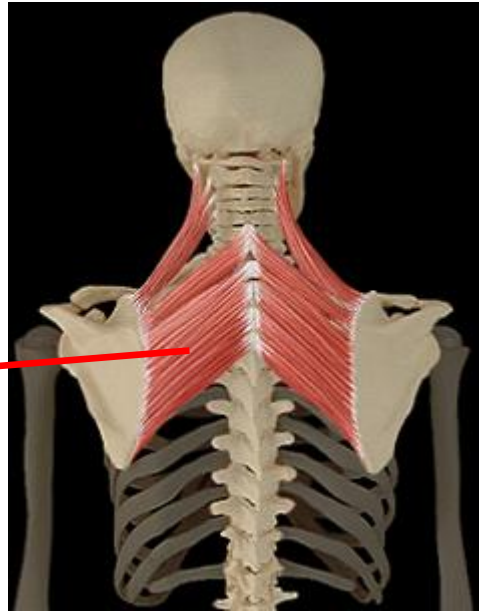
Le Tronc - le dos



- ▶ Superficiels
 - Couche profonde

Grand rhomboïde

Origine : colonne vertébrale
Terminaison : scapula
Action : attire la scapula côte médial





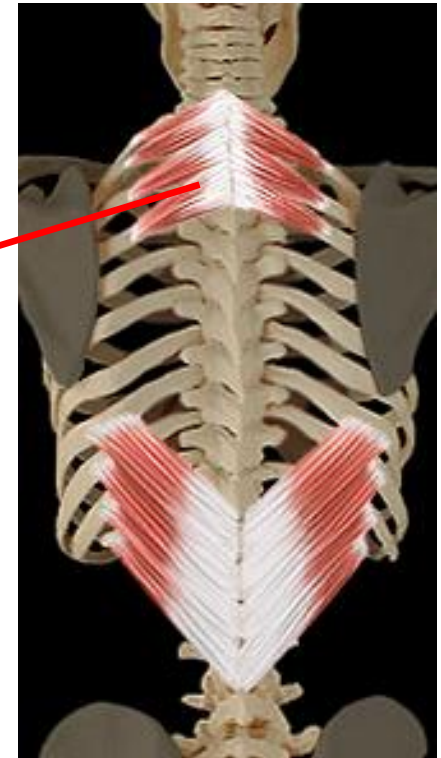
Le Tronc - le dos

- ▶ Plan moyen
 - Dentelé postérieur supérieur

Origine : colonne vertébrale

Terminaison : côtes

Action : soulève les côtes supérieurs (inspiration)





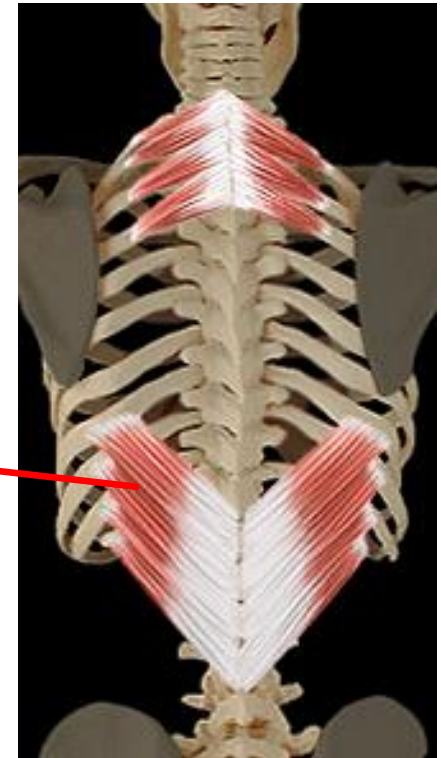
Le Tronc - le dos

- ▶ Plan moyen
 - Dentelé postérieur inférieur

Origine : colonne vertébrale

Terminaison : côtes

Action : abaisse les dernières côtes (inspiration)





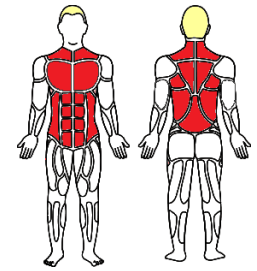
Myologie

- ▶ Tronc
 - Le thorax





Le Tronc - le thorax



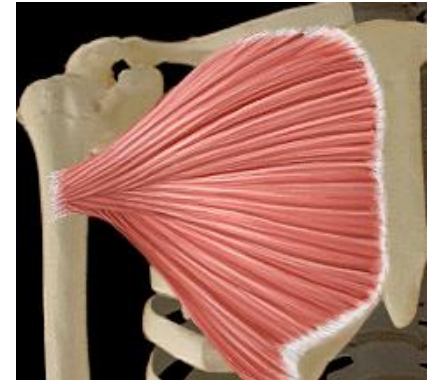
- ▶ Tronc > membres supérieurs
Plan superficiel

Le grand pectoral

Origine : 3 parties > clavicule / sternum / abdomen

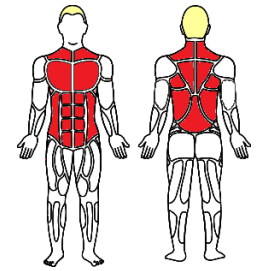
Terminaison : humérus

Action : adduction et rotation interne du bras



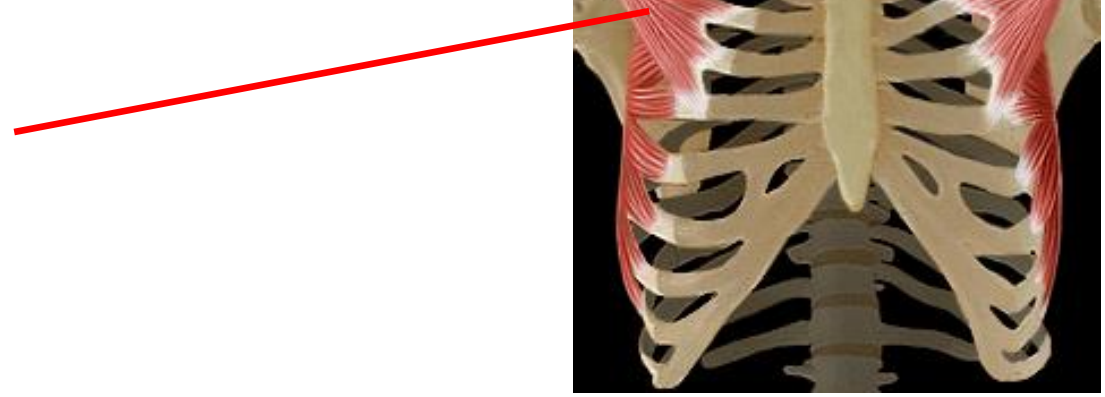


Le Tronc - le thorax



- ▶ Tronc > membres supérieurs
Plan profond

Le petit pectoral



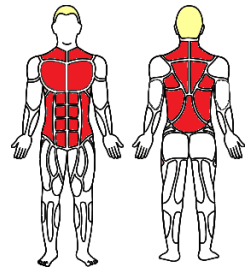
Origine : côtes

Terminaison : scapula

*Action : abaisse la ceinture scapulaire et attire en direction médiale
- élève les côtes (inspiration)*

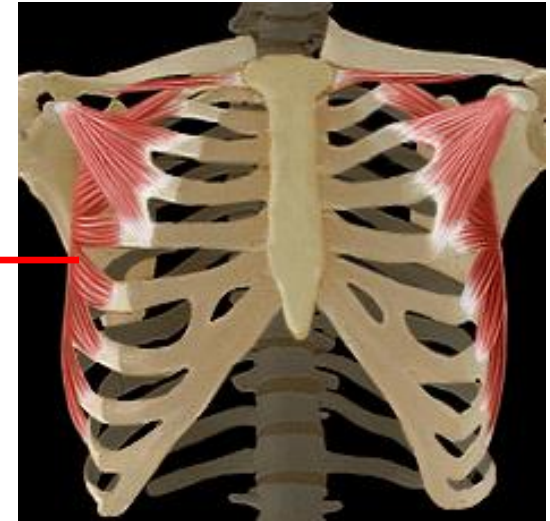


Le Tronc - le thorax



- ▶ Tronc > membres supérieurs
Plan profond

Le dentelé antérieur



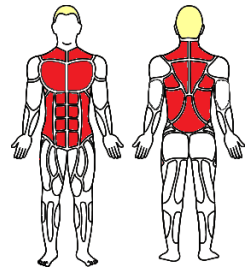
Origine : côtes

Terminaison : scapula

*Action : attire la scapula sur le côté latéral
- élévation des côtes (inspiration)*

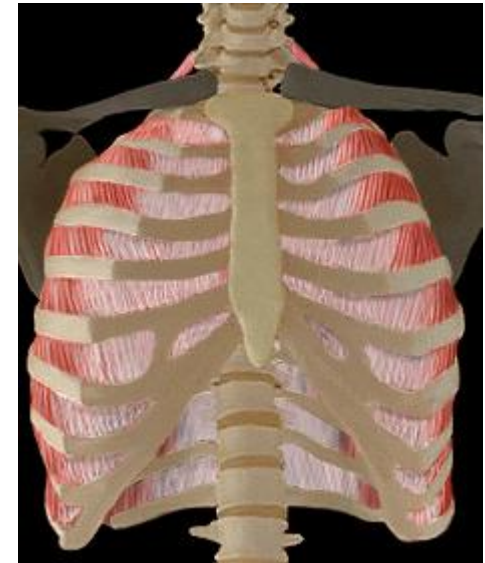


Le Tronc - le thorax

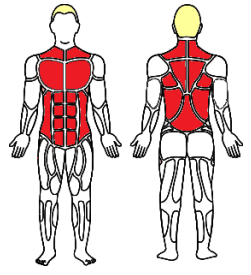


- ▶ **Muscles intrinsèques**
Face externe de la cage thoracique

Intercostaux externes et internes



Le Tronc - le thorax

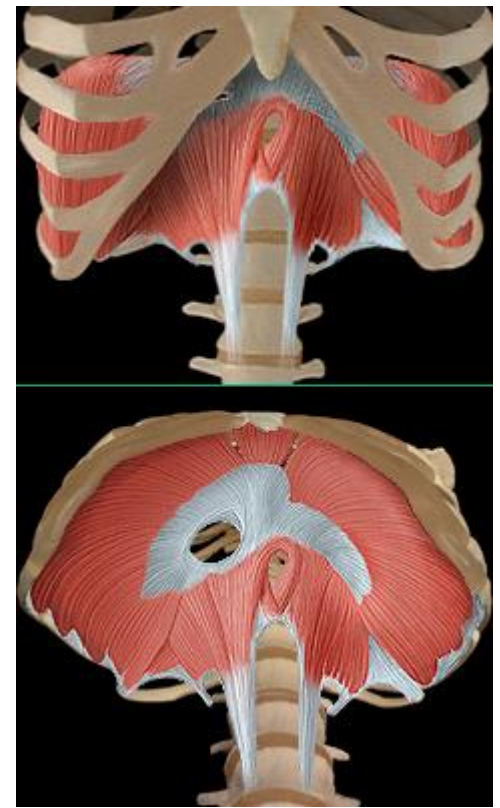


▶ Diaphragme

Origine : sternale / costale / lombaire

Terminaison : centre tendineux

Action : inspiration (contraction augmente le volume)





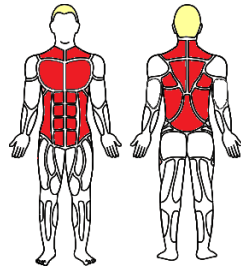
Myologie

- ▶ Tronc
 - L'abdomen

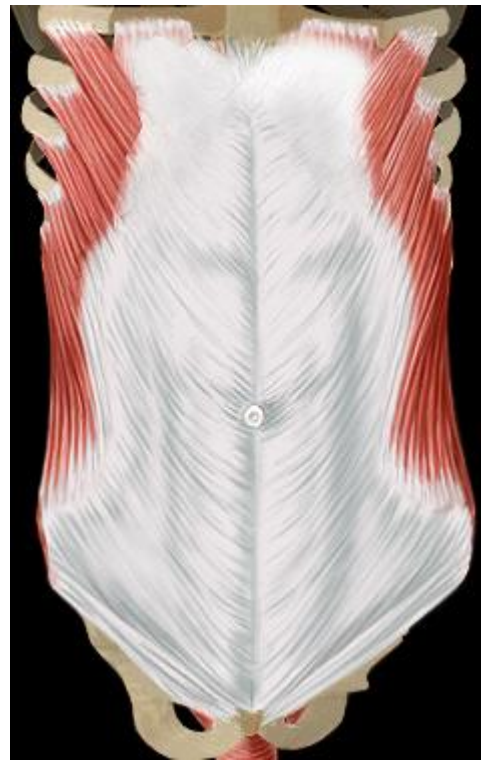



Le Tronc

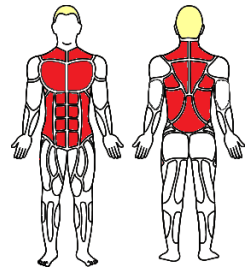


- ▶ L'abdomen
 - Postérieur
 - Antérieur
 - Latéraux
 - Diaphragme pelvien





Le Tronc - L'abdomen

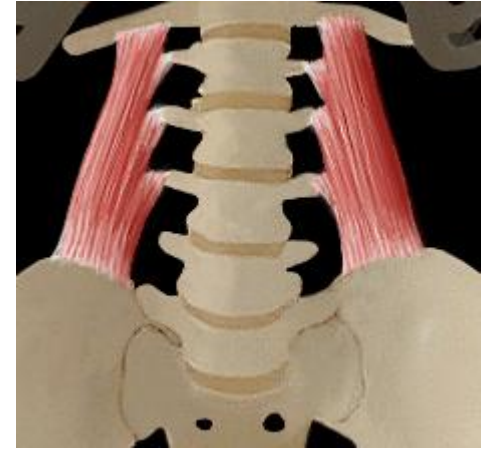


- ▶ Postérieur
Carré des lombes

Origine : crête iliaque (os coxal)

Terminaison : côte

Action : attire colonne + thorax de son côté (1/2) - incline le bassin de son côté (1/2) - abaisse la 12^{ème} côte (expiration)





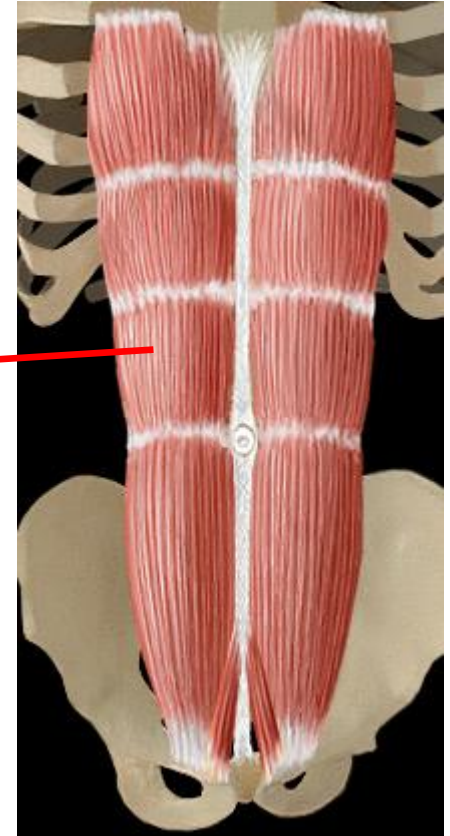
Le Tronc - L'abdomen

- ▶ Antérieur
Droit de l'abdomen

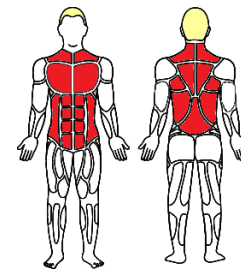
Origine : côtes et sternum

Terminaison : pubis (os coxal)

*Action : abaisse les côtes (expiration) -
flexion du thorax sur le bassin*



Le Tronc - L'abdomen

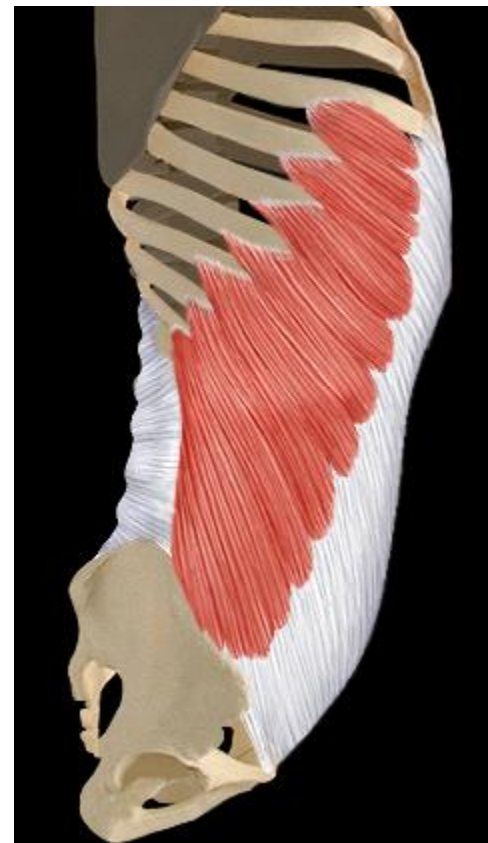

- ▶ Latéraux – Superficiel
Oblique externe

Origine : côtes

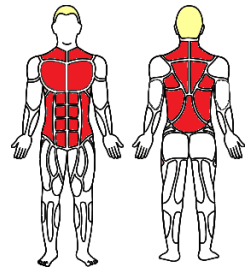
Terminaison : crête iliaque (os coxal) – aponévrose

*Action : incline la colonne (1/2) – flexion le la
colonne lombaire – abaisse les côtes (expiration)*





Le Tronc - L'abdomen



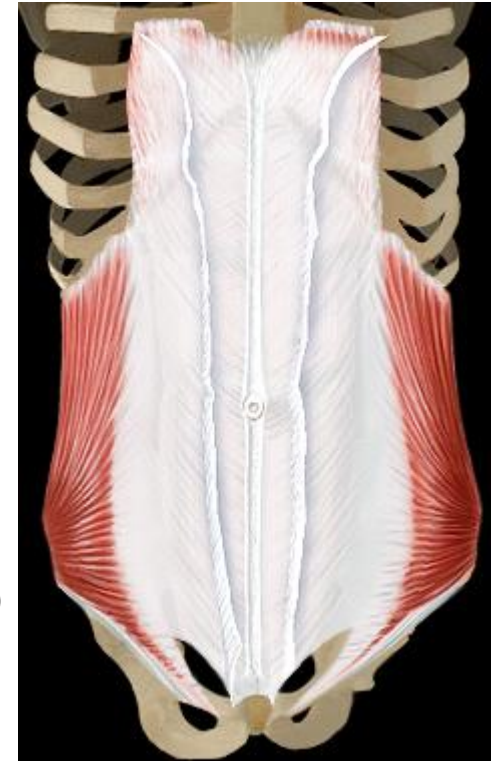
▶ Latéraux - Moyen Oblique interne

Origine : 3 parties - colonne vertébrale

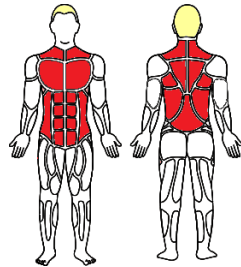
- Crête iliaque (os coxal) - ligament inguinal

Terminaison : côte - aponévrose

*Action : incline la colonne (1/2) - flexion le la
colonne lombaire - abaisse les côtes (expiration)*



Le Tronc - L'abdomen

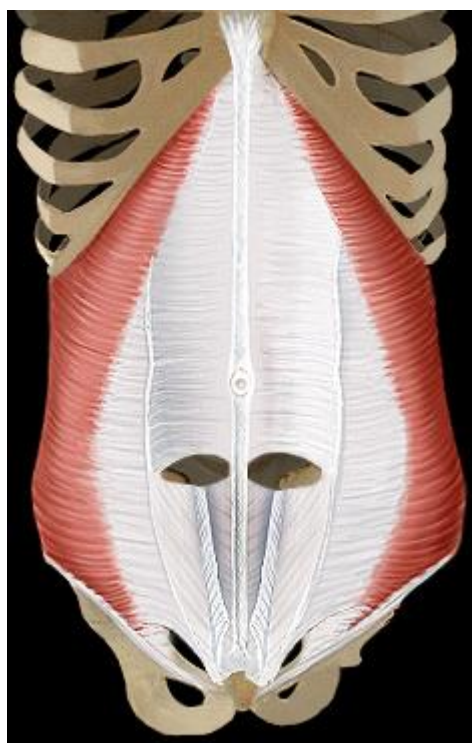


- ▶ Latéraux – Profond
Transverse

Origine : côtes- colonne vertébrale

Terminaison : aponévrose (=tissu)

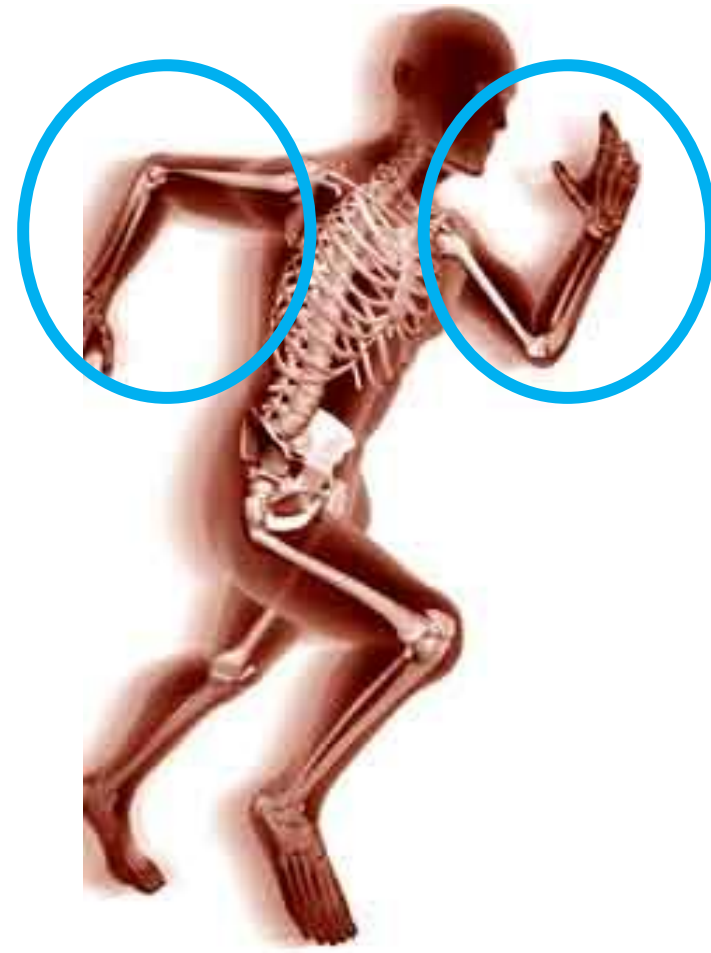*Action : contraction et compression des viscères
et expiration*

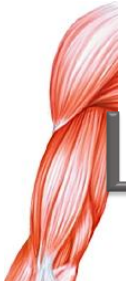



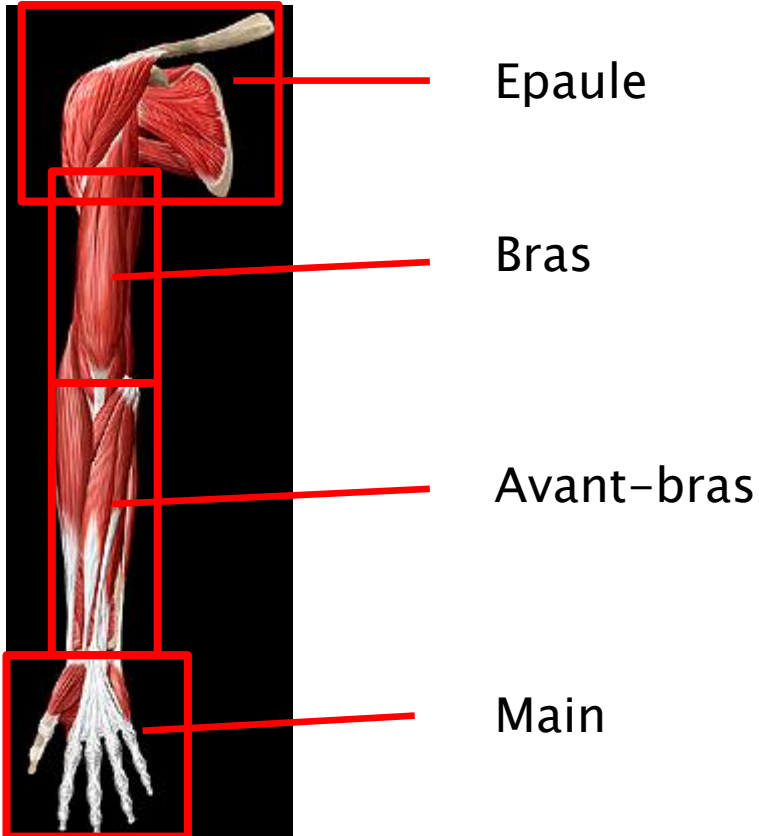
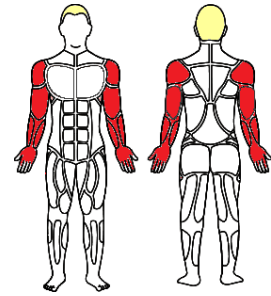
Myologie

- ▶ Membres supérieurs

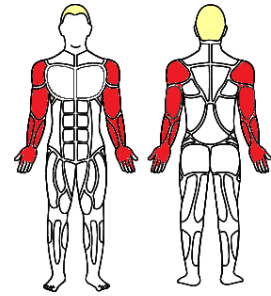




Les Membres supérieurs



L'épaule

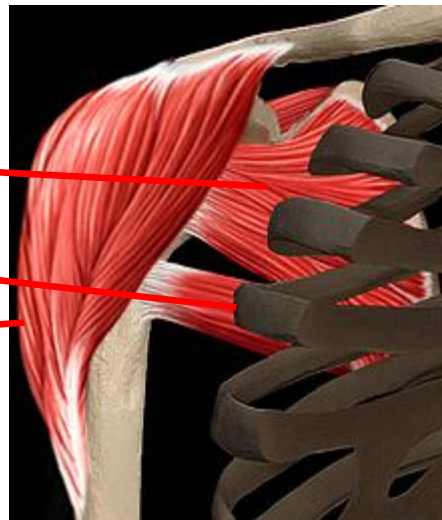


- ▶ Muscles

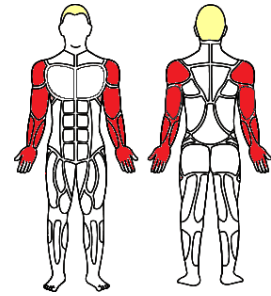
Antérieurs

Postérieurs

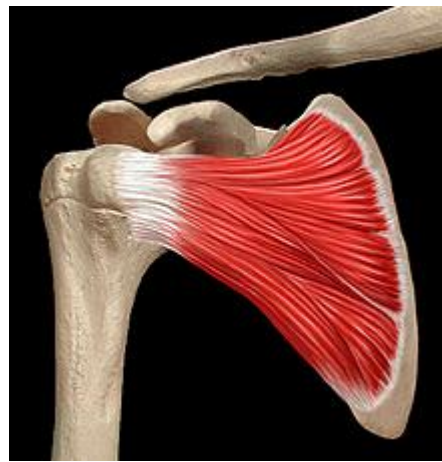Latéraux



L'épaule



▶ Muscles – Antérieurs



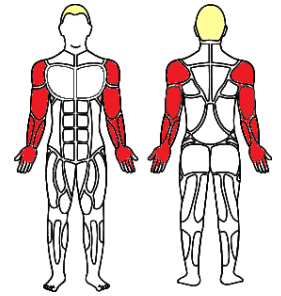
Origine : scapula

Terminaison : humérus

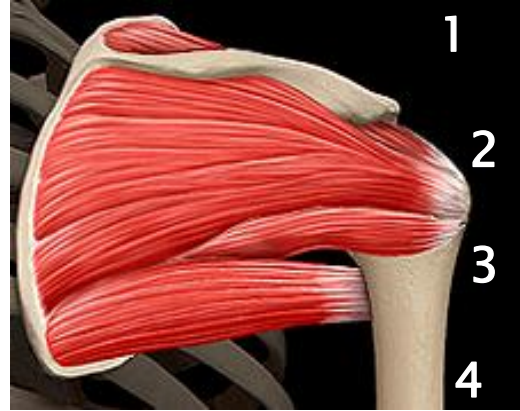Caractéristique : triangulaire

Action : adduction – maintien de l'articulation

L'épaule

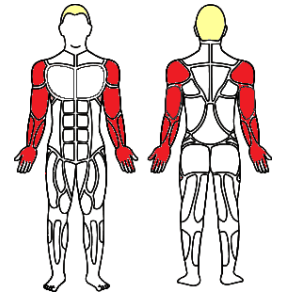


► Muscles – Postérieurs

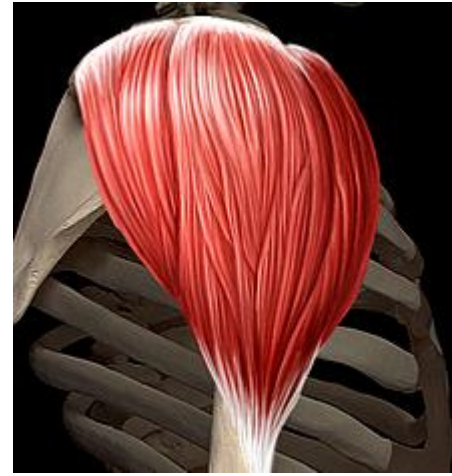

	Supra-épineux 1	Infra-épineux 2	Petit rond 3	Grand rond 4
O	Scapula			
T	Humérus			
A	Abduct. du bras Maintien articul.	Maintien de l'articulation		Rétroversion du bras

L'épaule



- ▶ Muscles – Latéraux
Delftoïde



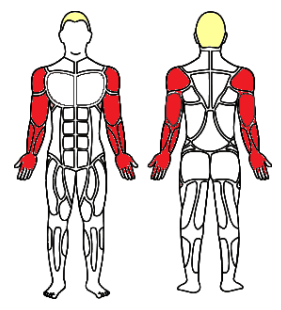
Origine : clavicule – scapula

Terminaison : humérus

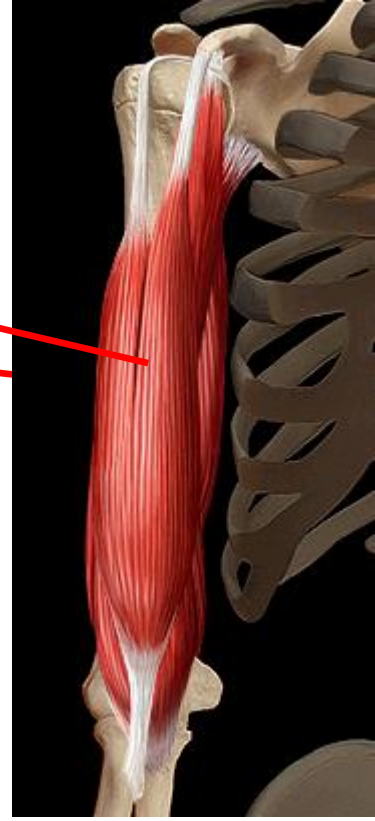
Action : abducteurs du bras (90° de la vertical)



Le Bras

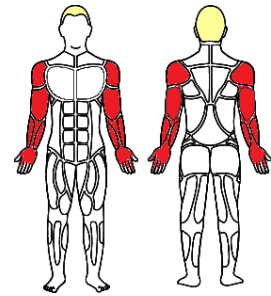


- ▶ Muscles
Antérieurs
Postérieurs





Le Bras



- ▶ Muscles – Antérieurs
Superficielle > Biceps brachial

Origine :

> *chef long : supra-glénoïdal (dans la capsule articulaire)*

> *chef court : processus coracoïde*

Terminaison : radius

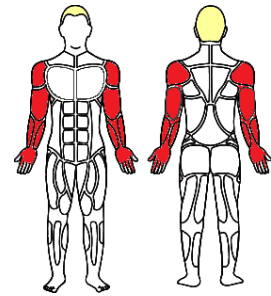
Caractéristique : visible

Action : flexion avant-bras – supination





Le Bras



- ▶ **Muscles – Postérieurs**
Triceps brachial

Origine :

> *chef long : infra-glénoïdal –*

> *chef latéral : humérus*

> *chef médial : humérus*

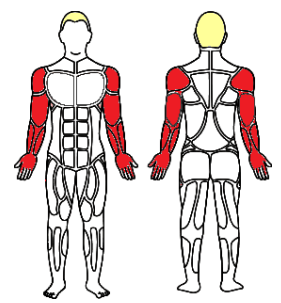
Terminaison : Ulna

Caractéristique : épais

Action : extension du bras



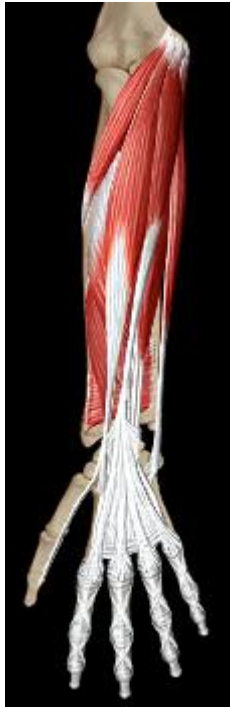L'Avant-bras



▶ Muscles

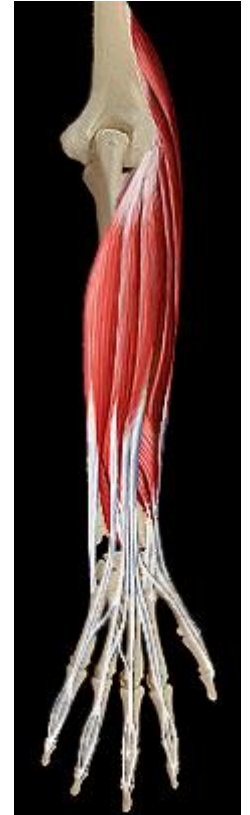Antérieurs

Fléchisseurs



Postérieurs

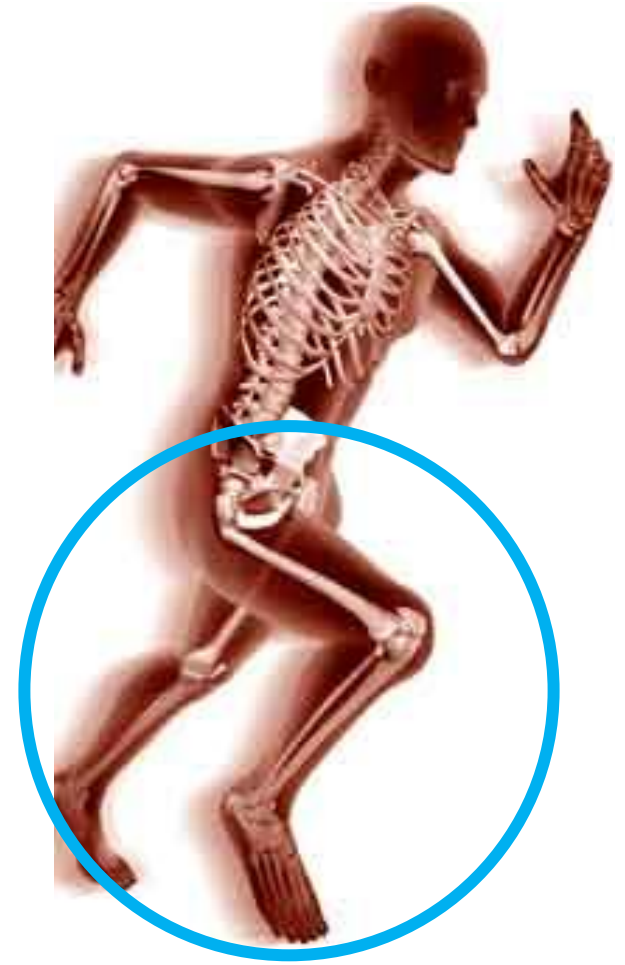Extenseurs





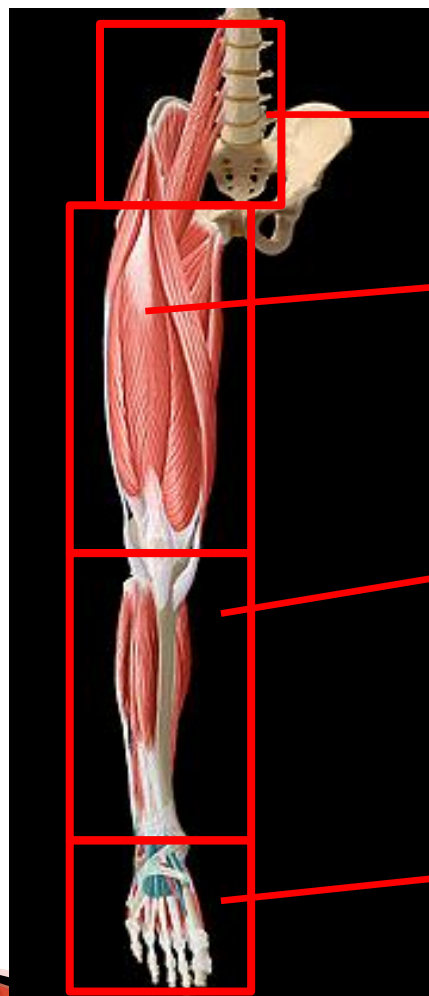
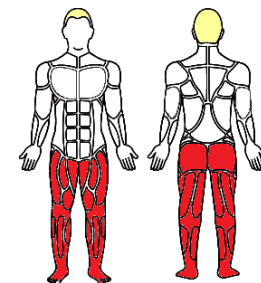
Myologie

- ▶ Membres inférieurs





Les Membres inférieurs

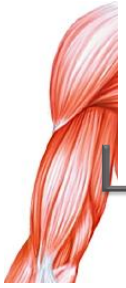

La hanche

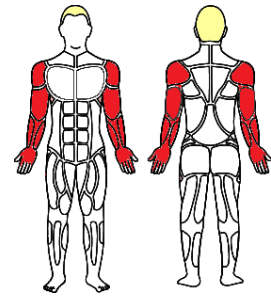
Cuisse

Jambe

Pied

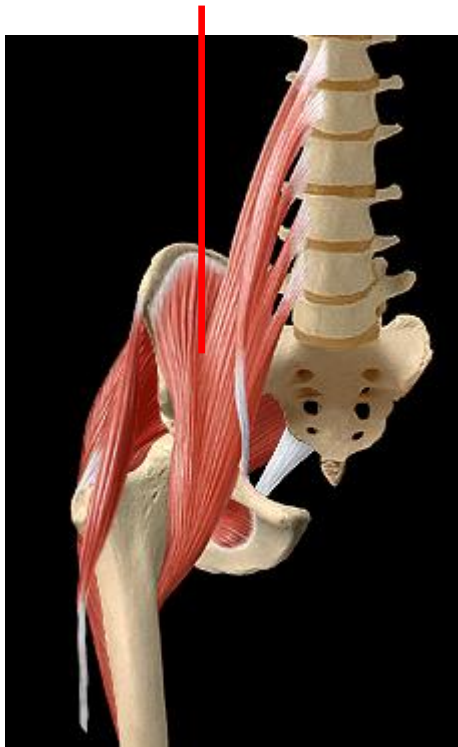


Les muscles de la hanche

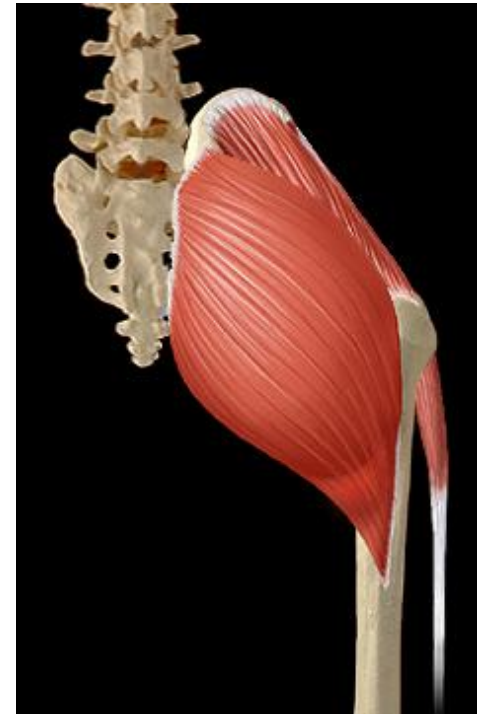


► Muscles

Fosse iliaque

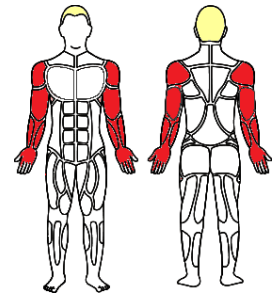


Région fessière (glutéale)





Les muscles de la hanche



► Région fessière (glutéale)

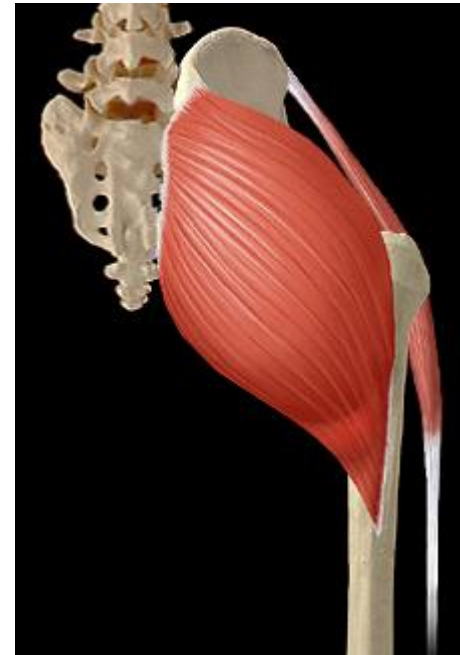Première couche > Grand fessier

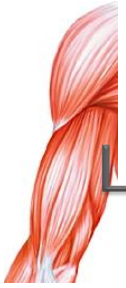Origine : aile iliaque (os coxal) – sacrum et coccyx

Terminaison : fémur

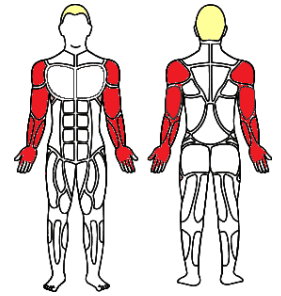
Caractéristique : masse quadrangulaire

Action : extension du bassin – posture





Les muscles de la cuisse



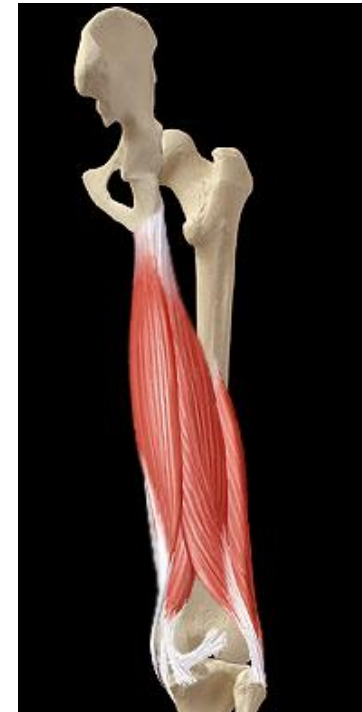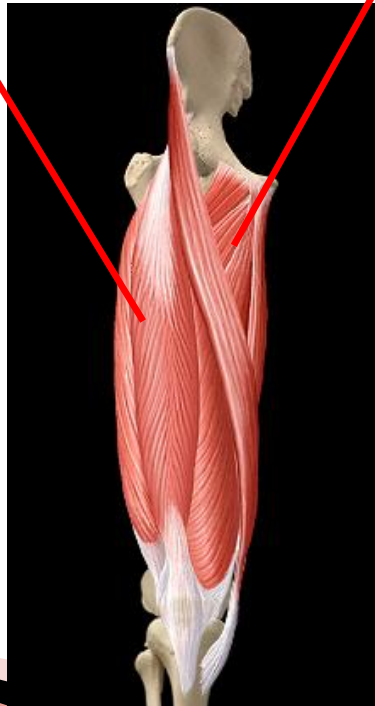
► Muscles

Compartiments

Antérieur

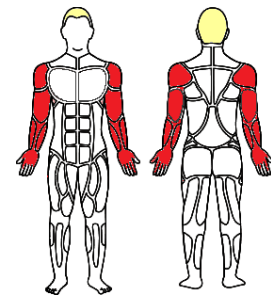
Médial

Postérieur





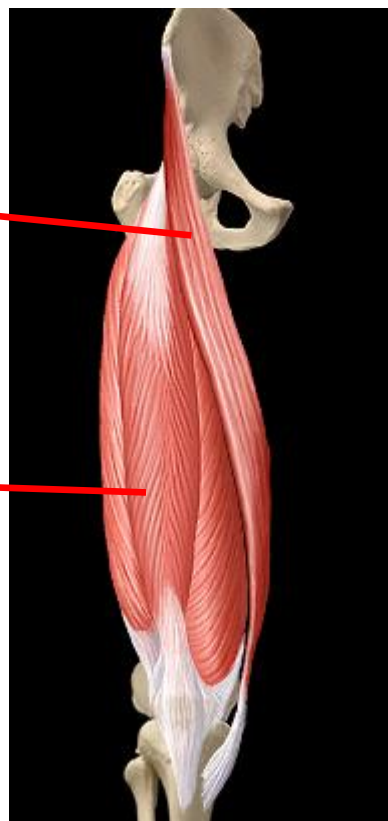
Les muscles de la cuisse



► Muscles > antérieurs

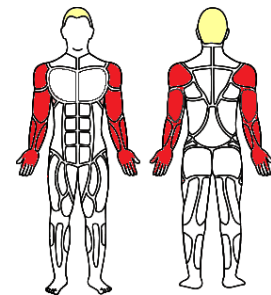
Sartorius
ou « couturier »

Quadriceps





Les muscles de la cuisse




- ▶ Muscles > antérieurs
 - Sartorius ou « couturier »

Origine : os coxal

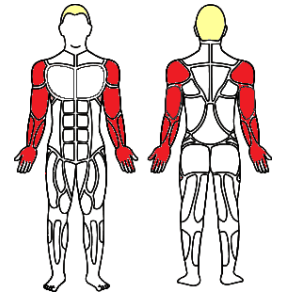
Terminaison : tibia

Action : flexion de la hanche – abduction de la cuisse – flexion du genou



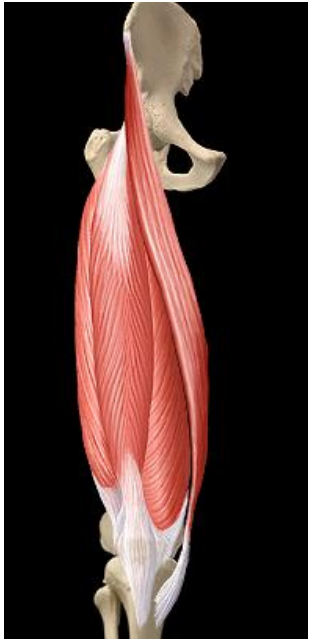


Les muscles de la cuisse



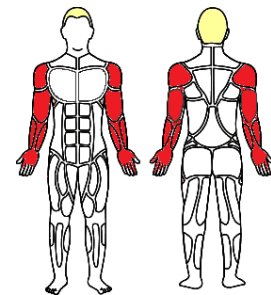
► Muscles > antérieurs Quadriceps

	Droit du fémur	Vaste latéral	Vaste médial	Vaste interméd.
O	Os coxal	Fémur		
T	Patella			
A	Extenseur du genou			



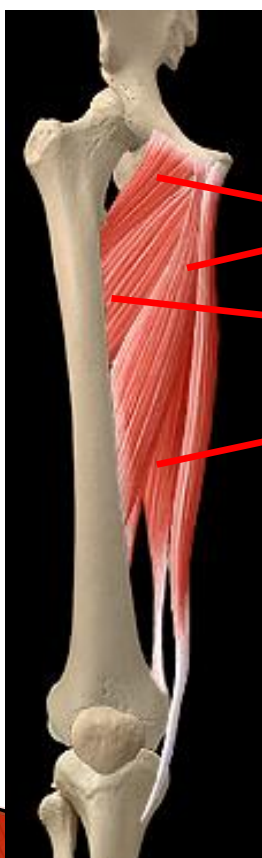


Les muscles de la cuisse



► Muscles > médiaux

Plans



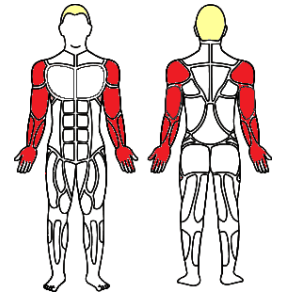
Superficiel

Intermédiaire

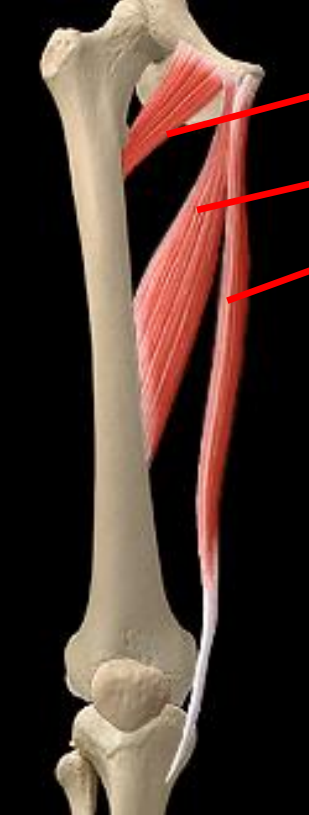Profond



Les muscles de la cuisse



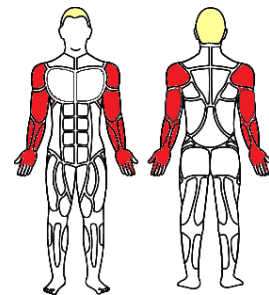
► Muscles > médiaux Plan superficiel



- Pectiné
- Long adducteur
- Gracile

	Pectiné	Long add.	Gracile
O	Pubis (<i>os coxal</i>)		
T	Humérus		Tibia
A	Flexion / add. hanche	Add. hanche Flex	Add. Hanche Flexion cuisse

Les muscles de la cuisse



- ▶ Muscles > médiaux / Plan intermédiaire
Court adducteur

Origine : pubis (os coxal)

Terminaison : humérus

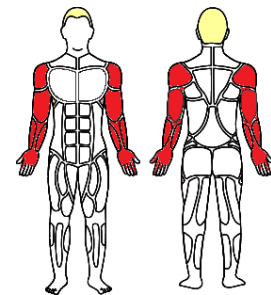
Caractéristique : triangulaire aplati

Action : flexion et adducteur de la hanche





Les muscles de la cuisse

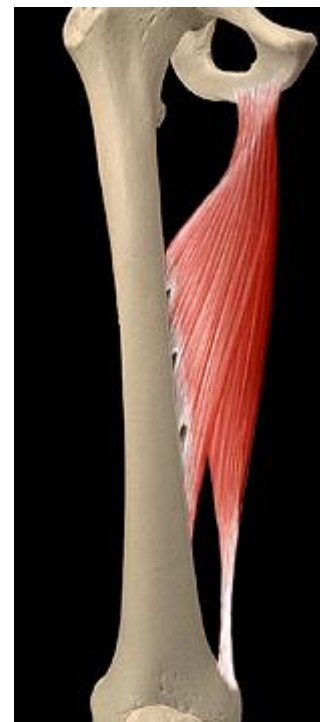

- ▶ Muscles > médiaux / Plan profond
Grand adducteur

Origine : os coxal

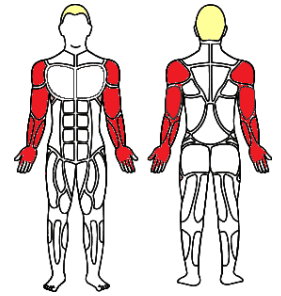
Terminaison : fémur

Action : adduction et flexion de la hanche -





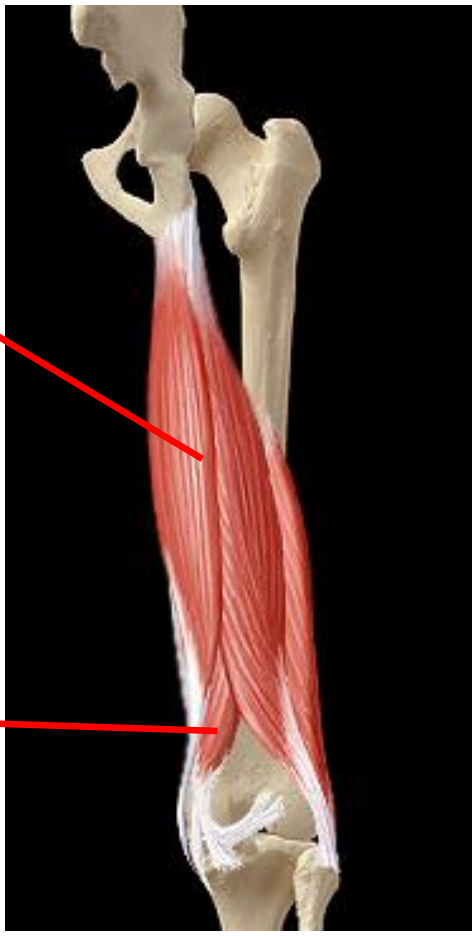Les muscles de la cuisse



- ▶ Muscles > postérieurs

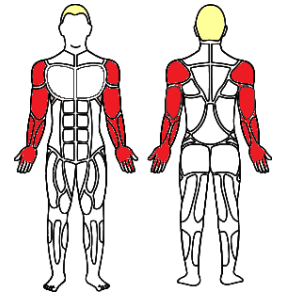
Plan superficiel

Plan profond





Les muscles de la cuisse



- ▶ Muscles > Postérieur / Plan superficiel
Biceps fémoral

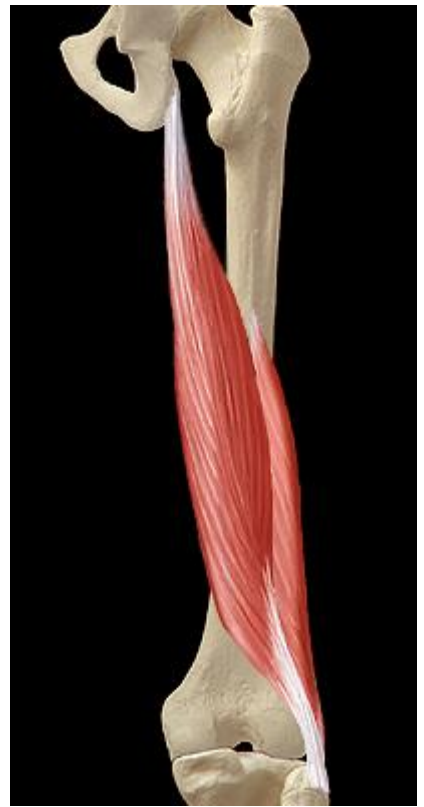Origine :

> chef long : os coxal

> chef court : humérus

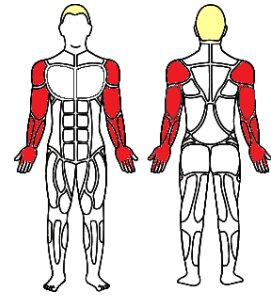
Terminaison : fibula

Action : flexion de jambe – extenseur du bassin et de la cuisse





Les muscles de la cuisse

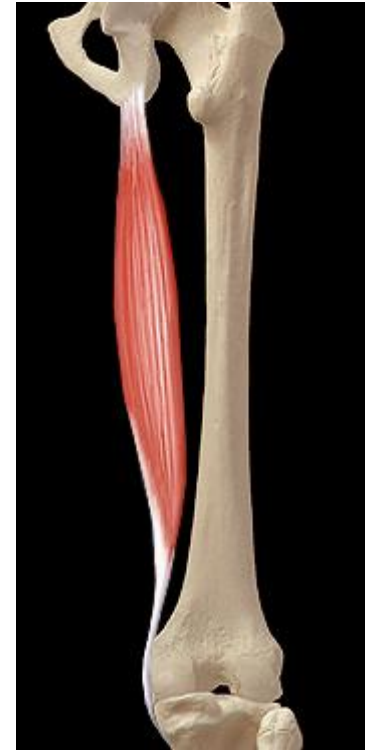


- ▶ Muscles > Postérieur / Plan superficiel
Semitendineux

Origine : os coxal

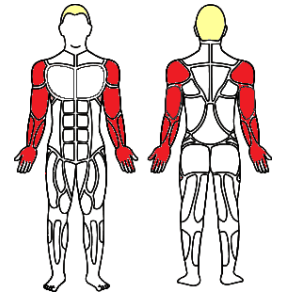
Terminaison : tibia

*Action : flexion du genou - extension de la hanche
- stabilise le bassin*





Les muscles de la cuisse

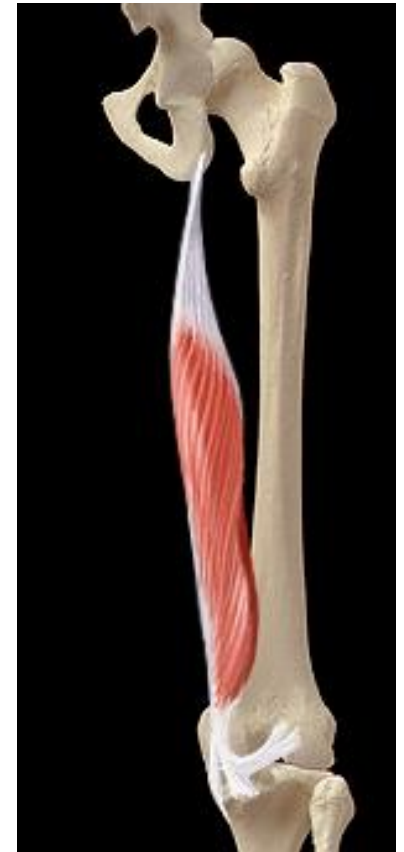

- ▶ Muscles > Postérieur / Plan profond
Semi-membraneux

Origine : os coxal

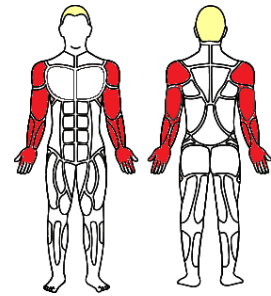
Terminaison : tibia

Action : flexion du genou - extension et stabilisation de la hanche

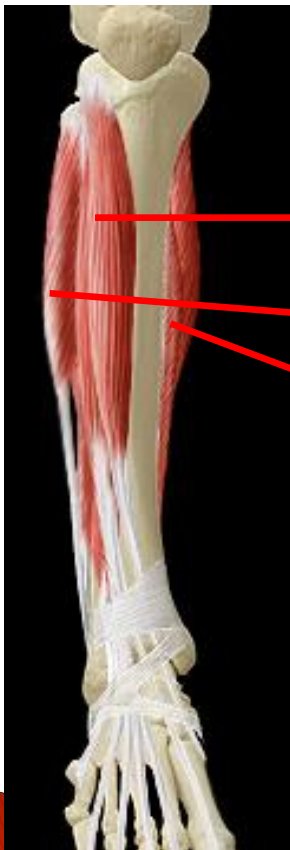



Les muscles de la jambe



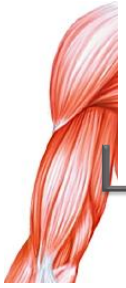► Muscles > Cruraux Compartiment



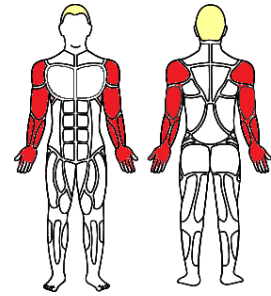
Antérieur ou « des extenseurs »

Latéral ou « des fibulaires »

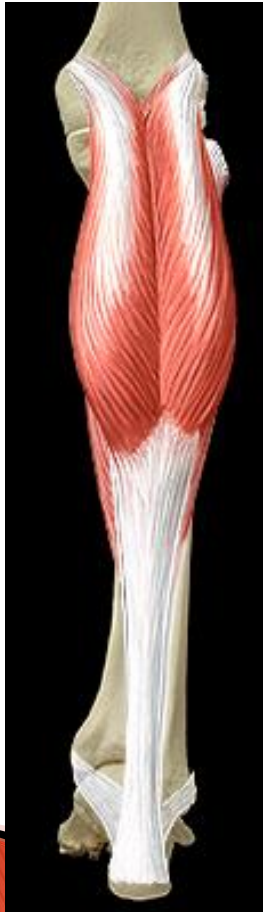Postérieur ou « des fléchisseurs »



Les muscles de la jambe



▶ Muscles > Cruraux > Postérieur

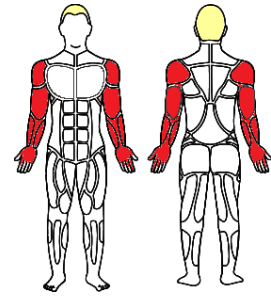


< Loge superficielle
(Loge profonde >)



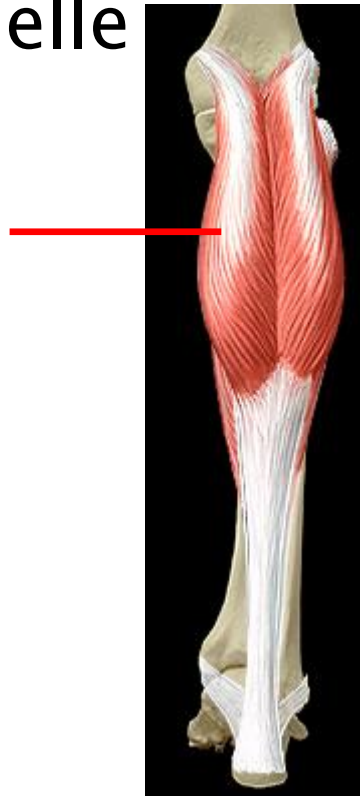

Les muscles de la jambe

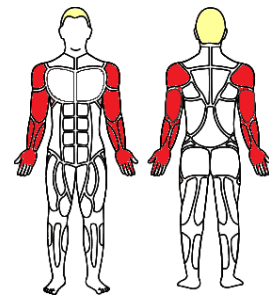


- ▶ Muscles > Cruraux > Postérieur > Superficielle

Triceps sural



Les muscles de la jambe



- ▶ Muscles > Cruraux > Postérieur > Superficielle
Triceps sural (=Soléaire + Gastrocnémiens*)

Origine : tibia, fibule (soléaire) – fémur (jumeaux)

Terminaison : tendon « d'Achille » jusqu'au Calcanéus

*Action : flexion plantaire – supination du pied
– flexion du genou*

* ou jumeaux (chef médial et latéral)

